捻転を伴った卵巣腫瘍（未分化胚細胞腫瘍）の犬の１例

2006.3 動臨研合同カンファレンス要旨より

【症　例】

シェルティ，雌，14歳齢，体重13.95kg

【主　訴】

元気食欲はあるが，最近短い時間倒れることがよくあり，座ろうとするも座れない様子とのことで他院を受診。他院にて鎮痛剤の注射により症状は少し改善した。また，超音波検査により腹腔内腫瘤を指摘され，精査を希望して本院に紹介来院した。

【身体検査所見】

体重13.95kg，体温38.0°，心雑音 Ⅱ/Ⅵ，左右膝窩リンパ節腫大，乳腺腫瘍と思われる腫瘤。

【初診時臨床検査所見】

◎血液学的検査（表１）

好中球数，好酸球数，血小板数の軽度増加，HPT，APTTのわずかな延長が認められた。

◎血液化学検査（表２）

ALT，ALP，BUN，コルチゾール（5.36μg/dl）の軽度上昇が認められた。

◎単純レントゲン検査（図１）

肝臓後方から膀胱前方に及ぶ巨大な腹腔内腫瘤が認められた。また，腰椎に変形性脊椎症が認められ，軽度の肺炎像も認められた。

◎超音波検査（図２）

腹腔内の腫瘤は境界明瞭で，内部はモザイクパターンを呈していた。腫瘤と他の臓器との連続性は確認されなかった。

【診断および治療】

腹腔内腫瘤と診断し，手術を前提に静脈内持続点滴による入院治療を開始した。腫瘤の位置，大きさ，発生部位を明確にするために，第２病日に追加検査としてCT検査を実施した。造影CT像では，腫瘤は表面不整であり，左側腹壁に沿って尾側から頭側に走る血管から血液供給を受けているようであった。腫瘤の発生部位は卵巣と思われたが，確定はできなかった（図３）。また，軽度の肺炎像と前胸骨リンパ節の腫大が認められた。第４病日に開腹手術による腫瘤摘出術を実施した。麻酔は，グリコピロレート，ミダゾラム，塩酸モルヒネの皮下投与による前処置後，プロポフォールの静脈内投与により導入し，イソフルランと酸素の吸入および塩化スキサメトニウムの間歇的静脈内投与により維持した。手術は腹部正中切開によりアプローチした。腹腔内には少量の血様漿液が認められた。腫瘤は暗赤色，小児頭大で，表面には大小さまざまな大きさの隆起が認められた。腫瘤は腫瘤化した左側卵巣で反時計回りに360°捻転していた（図４）。腫瘤を含め卵巣子宮全摘出術を行った。他臓器に異常がないことを確認し，腹腔内洗浄後，常法どおり閉腹した。閉腹後，乳腺腫瘍摘出術を実施した。摘出した左側卵巣腫瘤の大きさは15×14×9cmで，重さ987gであった（図５）。右側の卵巣は，大きさは正常であったが，表面に数個の嚢胞状構造物が認められた。病理組織学的検査で，左右卵巣はいずれも未分化胚細胞腫瘍と診断され，左卵巣側では腫瘍細胞の脈管内浸潤も観察された。乳腺腫瘍は乳腺良性混合腫瘍であった。術後は静脈内持続点滴および抗生剤の静脈内投与を5日間継続した。また，塩酸テモカプリル2mgを1日1回経口投与した。術後2日目には食欲もみられ，術後5日目に退院とした。現在術後5カ月で，塩酸テモカプリルおよびウルソデオキシコール酸の処方を継続しており，経過良好である。

【コメント】

未分化胚細胞腫瘍は原始生殖細胞由来の腫瘍で，精巣のセミノーマと類似の細胞形態を示す。犬での発生はまれであるが，老齢の動物に見られ，腫瘍は大きなものが多いとされる。転移は10～20%のもので起こり，転移が起こる部位は局所リンパ節や肝臓，腎蔵に多いといわれている。本症例では，左卵巣腫瘍が固有卵巣索と卵巣提索を巻き込んで反時計回りに360°捻転していたが，これは巨大な左卵巣腫瘍の重みによって生じたものと考えられた。現在術後5カ月で，経過良好であるが，病理組織学的に腫瘍の脈管内浸潤が認められていることから，今後も注意深く経過を観察する必要があると思われた。

表１　初診時血液学的検査所見

RBC(×10^6/μl)	6.63	WBC(/μl)	18800
Hb(g/dl)	15.2	Band-N	0
PCV(%)	44	Seg-N	14100
MCV(fl)	67.0	Lym	2444
MCHC(g/dl)	34.2	Mon	376
Icterus Index	2	Eos	1880
Hemol	—	Plat(×10^3/μl)	892
		HPT(sec)	18.3
		APTT(sec)	19.8

表２　初診時血液生化学検査所見

TP(g/dl)	5.6	BUN(mg/dl)	21.0
Alb(g/dl)	2.9	Cre(mg/dl)	0.4
AST(U/l)	34	Ca(mg/dl)	10.4
ALT(U/l)	120	Na(mmol/l)	147
ALP(U/l)	491	K(mmol/l)	4.0
GGT(U/l)	4	Cl(mmol/l)	118
TCho(mg/dl)	242	Cortisol(μg/dl)	5.36
Glu(mg/dl)	77	T_4(μg/dl)	0.84
CK(U/l)	92	fT_4(pmol/l)	3.17

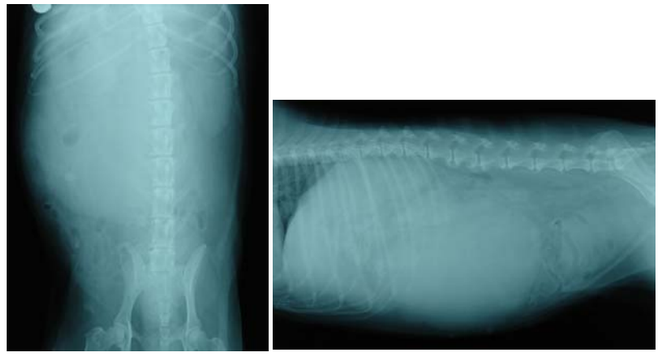

図１　初診時腹部X線写真（VD，RL像）
肝臓後方に小児頭大の巨大な腫瘤が認められた。

図２　初診時超音波画像
腫瘤内部はモザイク状であった。

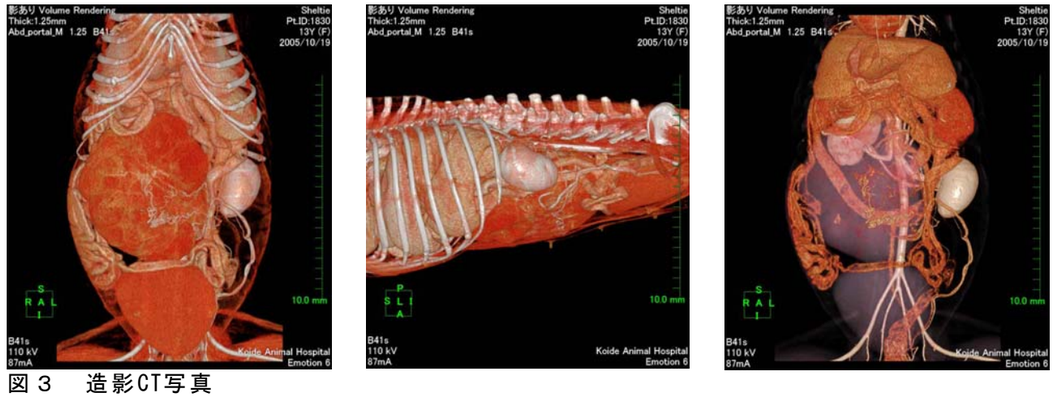

図３　造影CT写真
腫瘤の発生部位は卵巣と思われたが確定はできなかった。

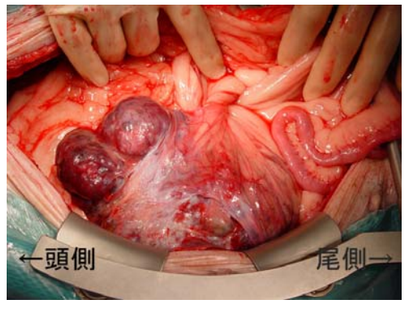

図４　術中の写真
腫瘤は捻転した左卵巣腫瘍であった。

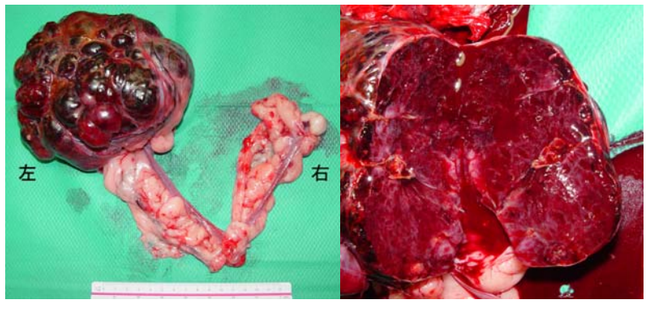

図５　摘出腫瘤　左右卵巣とも未分化胚細胞腫瘍と診断された。右の写真は左卵巣腫瘍の割面。