肺性肥大性骨関節症の認められた皮膚腫瘍の肺転移と思われる犬の1例

2007.6 動臨研合同カンファレンス要旨より

【症　例】

シーズー，雄，5歳6カ月齢，体重6.80kg。

【主　訴】

他院で肺性骨肥大性関節症と診断され，胸部CT検査を含めた精査希望。

【ヒストリー】

生活環境：室内
食　　事：2カ月前まで市販ドッグフード（ドライ），現在は自家調理食（肉と野菜）
予防歴：8種ワクチン接種，フィラリア予防は毎年実施
既往歴：1～2年前に他院で鼠径部皮膚腫瘍切除
現病歴：2カ月前より階段を上れなくなりエズキ様の咳嗽あり。A病院でエースワーカ錠とケトフェンを処方されるも改善がなく，3週間前にB病院に転院。肺炎または肺腫瘍の疑いを指摘され，点滴と抗生物質投与を9日間実施。8日前には食欲不振のためさらにC病院を受診したところ，肺転移を伴う末期の骨肉腫と診断。翌日B病院で再度四肢のレントゲン検査を実施し，四肢の長骨を中心に広範囲に骨増殖所見が認められ肺性肥大性骨関節症と診断（図1）。病名および病態を明確にして欲しいとのことで精査のためB病院の紹介で当院来院。

【身体検査所見】

体温39.2℃，臍ヘルニア，外耳炎，趾間炎，左眼球腫大とパンヌス，膝窩リンパ節軽度腫大，四肢軽度疼痛，肺音やや粗励，心雑音なし。

【臨床検査所見】

◎血液学的検査

好酸球数（846/μl）の極軽度上昇，APTT（25.4sec）の軽度延長以外は異常はなかった。

◎血液化学検査

肝パネルと腎パネルにおいてALP（234U/L）とBUN（35.7mg/dl）の軽度上昇と軽度の代謝性アシドーシス所見を認めた。その他の検査およびコルチゾールと甲状腺ホルモン（T4，FT4）は正常範囲であった。

◎胸部単純X線検査（図2）

心臓後方の後大静脈背側領域と左側後葉にマス状に不透過性陰影が認められ，腫瘍の肺転移巣を疑わせる球状の不透過性陰影が複数散見された。

◎胸部腫瘤超音波検査（図6）

左胸壁からの超音波検査で内部が実質性エコーのマス病変が確認された。

◎胸部CTX線検査（図3～5）

後大静脈背側と左後葉にチャボ卵大で内部に石灰化を伴う腫瘤病変を認め，左後葉は全域で無気肺化がみられた。また右側後葉を中心に腫瘍の転移病変と思われる粟粒大からどんぐり大の球状結節陰影が複数散見された。

◎肺腫瘤生検

CT検査後，左胸壁からエコーガイド下で18Gツルーカット針で生検を行った。病理組織検査では肺には存在するはずのない毛包系の分化を示す上皮細胞の増殖が確認された。

【診断とコメント】

毛包系腫瘍の肺転移および肺腫瘍に随伴した肺性肥大性骨関節症。現在皮膚に腫瘍病変は確認されておらず，1～2年前に切除した鼠径部皮膚腫瘍が悪性（浸潤性）毛包上皮腫または悪性毛母腫であった可能性が高いのではないかと思われる。肺内の小さな小腫瘤は大きな転移病巣からの肺内転移と思われ，いずれにしても予後不良と思われる。このため，治療は肥大性骨関節症に関しては疼痛管理，肺腫瘍に関しては咳のコントロールと肺炎予防につとめ，臨床症状悪化時には安楽死を提案し，紹介もとへ戻した。

本症例では，1～2年前に皮膚腫瘍切除の際に飼い主が病理検査の必要性の有無を担当獣医師に確認しているが，形態的にみて良性で病理検査は不要といわれたとのことであった。また，今回の肺性肥大性骨関節症に関しては，別病院では末期の肺転移を伴う骨肉腫と診断されるなど，遺憾に思われる経緯があり，腫瘍性疾患時における病理診断の重要性を認識させられる症例であった。

図１他院四肢レントゲン写真

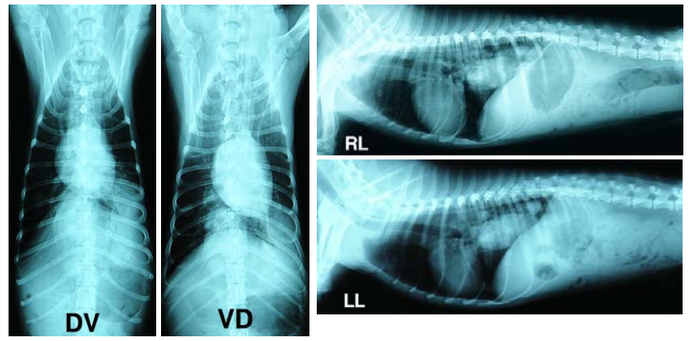

図２初診時胸部レントゲン写真

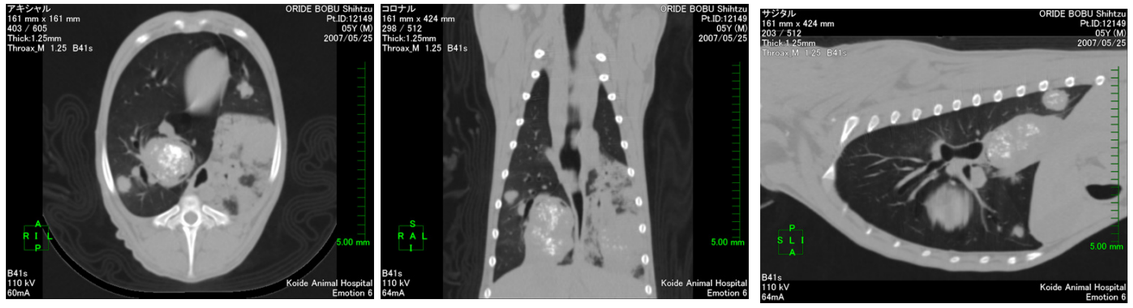

図３初診時単純CT写真（左：アキシャル像，中央：コロナル像，右：サジタル像）

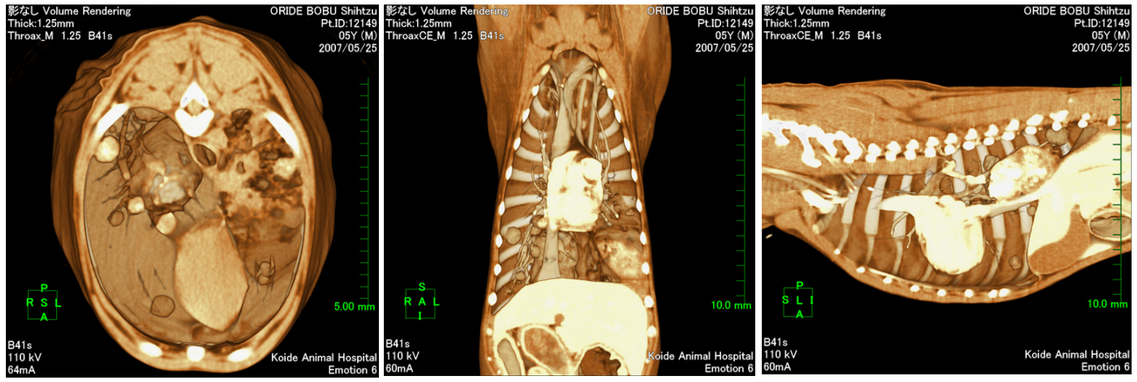

図４初診時3D-CT写真（ボリュームレンタリング像，中央と右は造影CT）

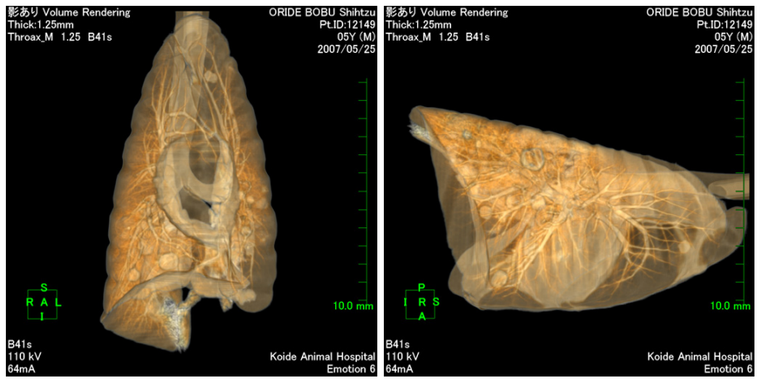

図５肺野（気管支）3D-CT像

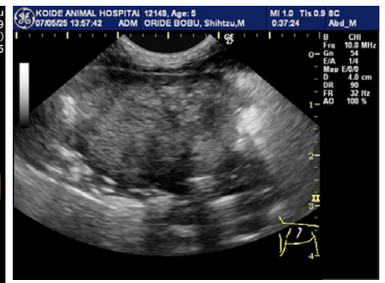

図６左肺腫瘤の超音波像