診断・治療に苦慮した犬の椎間板ヘルニアの２例

【 症 例 １ 】

フレンチブルドッグ，雌，4歳2カ月齢，体重9.15kg。
主訴：昨日から元気食欲消失し，本日早朝より後肢麻痺。
身体検査：体重9.15kg，栄養状態普通，体温38.8℃。両後肢は完全麻痺状態にて神経学的検査では，両後肢ともにプロプリオセプション，跳び直り反射，踏み直り反射，深部痛覚は消失，膝蓋腱反射はやや亢進。
臨床検査所見：CBCでは著変なし。血液化学検査で軽度から中等度のCK上昇（522U/L）。
単純レントゲン検査：複数の胸椎の奇形あり（図1）。
単純および造影CT検査：第6，第8，第9胸椎の半側脊椎と第11-12胸椎癒合（図2）。
脊髄造影検査：T13からL2付近で造影ラインの消失所見あり（図3，左上）。
脊髄造影CT検査：T13-L1で左側よりの椎間板ヘルニア所見確認（図3）。
治療：コハク酸メチルプレドニゾロン250mg（27.3mg/kg）を初診時および翌日静注。
CT検査後引き続きT12からL2までの左側片側椎弓切除術を実施（図4参照）。
T13-L1の硬膜外充出血とフィブリン様物の硬膜外への付着あり。
術後経過：手術翌日には両後肢共に深部痛覚が出現し，手術3日後には浅部痛覚も認められ，手術5日目で支えてやると起立可能となった。他院後の手術19日後の再診では，左後肢の姿勢反射の低下は後遺するものの自力で起立し歩行可能。

【 症 例 ２ 】

ミニチュア・ダックスフント，雌，5歳8カ月齢，体重5.2kg
主訴：食欲はあるが一昨日より元気やや消失とのことで来院。
身体検査：体重5.2kg，栄養状態普通，体温39.4℃，左後肢わずかに跛行あり。
治療と経過：NSAIDの注射と内服を処方して様子観察としたが，3日後に左前肢と左後肢の麻痺により歩行困難となり再来院。再診時，左前肢と左後肢の神経学的検査では姿勢反射，浅部痛覚はいずれも消失し，さらに深部痛覚の重度または中等度の低下あり。右前肢と右後肢の神経学的検査では右前肢の腱反射がやや亢進していることを除いて異常はなし。血液検査および単純レントゲン検査では特記すべき異常はなし。入院下でケージレストとし，2日間のコハク酸メチルプレドニゾロン125mg（25mg/kg）の静注により，わずかに左前肢と左後肢の深部痛覚の改善傾向が認められたものの歩行は困難で入院3日目（第5病日）にCT検査を実施。CT検査の結果，C2-3の部位で脊柱管の左側半周に逸脱したⅠ型椎間板ヘルニアを確認（図5）。第6病日に背側アプローチによるC2-3左側片側椎弓切除術を実施し，変性髄核と思われる多量の逸脱物質を除去（図6，図7）。術後は数時間後には自力歩行可能となり，手術翌日には左前肢と左後肢の姿勢反射が出現，手術2日後にはほぼ正常歩行が可能となり，手術3日後には左半身の神経学的検査はほぼ正常化した。

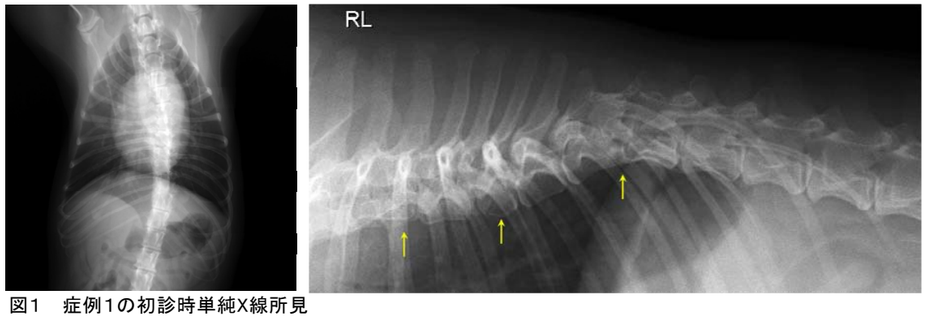

図1　症例1の初診時単純X線所見

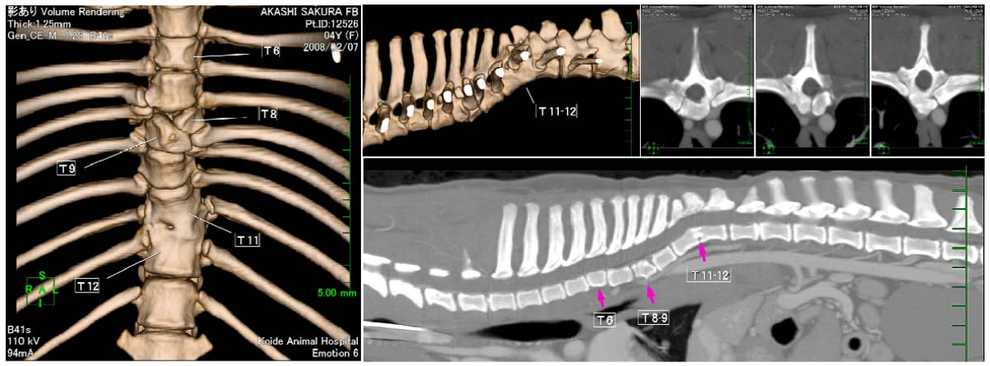

図2　症例1の初診時3D-CT所見（VR像は単純とMIP像は造影）

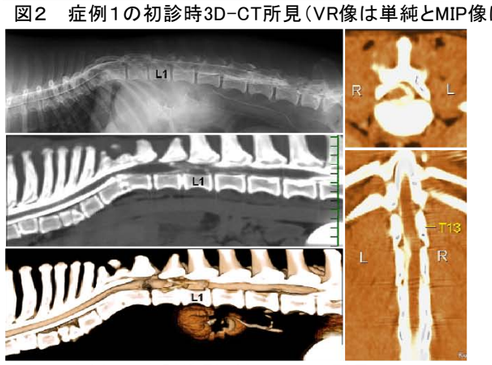

図3　症例1の脊髄造影X線＆3D-CT所見

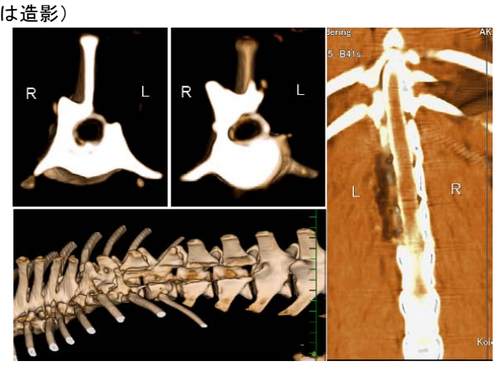

図4　症例1の術後の3D-CT所見

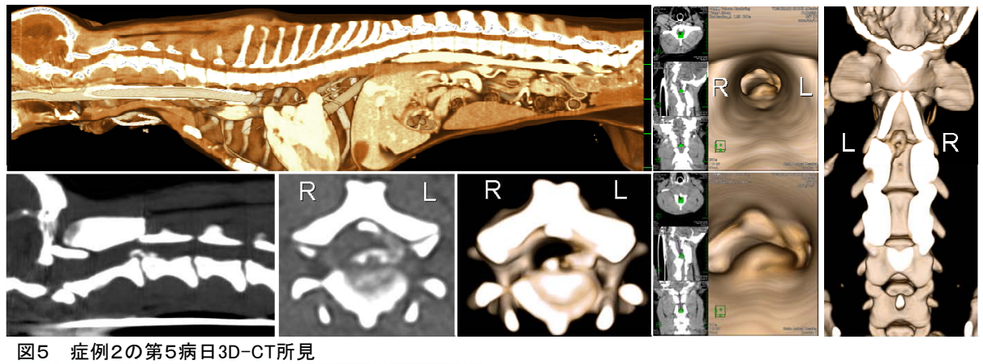

図5　症例2の第5病日3D-CT所見

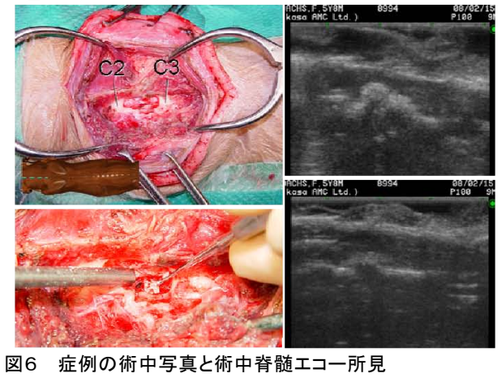

図6　症例の術中写真と術中脊髄エコー所見

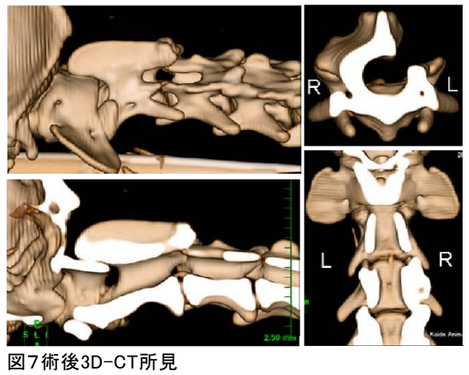

図7術後3D-CT所見