卵巣遺残が認められた子宮断端蓄膿症の犬の1例

○矢吹淳，小出由紀子，小出和欣　（小出動物病院・岡山県）

【症例】

ゴールデンレトリバー，避妊雌，9歳8カ月齢，体重36.25kg

【主訴と現病歴】

2週間程前から陰部より膿が出るとの主訴で他院を受診した際に，エコー検査にて下腹部に直径5～6cmの塊状病変が認められ，精査および治療を希望し当院を紹介受診。なお本症例は15カ月前に別病院で卵巣子宮摘出術を受けており，14カ月前と8カ月前にも陰部より膿が出ていることがあり，それぞれ抗生物質の内服で治まっていたとのこと。混合ワクチン接種未実施（接種歴なし），フィラリア予防毎年実施。

【身体検査所見】

体重36.25kg，体温38.1℃。陰部より少量の膿の排出を認め，膣内触診にて外子宮口に硬結感のある腫瘤を認めた。また右側第4乳腺部付近に乳腺腫瘍と思われる直径8mmの腫瘤を認めた。

【初診時臨床検査所見】

CBCでは著変認められなかった。血液化学検査では総コレステロール（385mg/dl）とアミラーゼ（2525U/l）の上昇を認めた。腹部単純X線検査では骨盤前縁から骨盤腔内の直腸腹側に直径約4.5cmの腫瘤病変を認めた（図1，2矢印）。また第2～4腰椎に変形性脊椎症を認めた。なお胸部X線検査では特記すべき異常は認められなかった。腹部超音波検査では骨盤前縁から骨盤腔内にかけての直腸腹側に直径約4.5cmの低エコーの腫瘤を認めた。CT検査では左右の卵巣静脈と卵巣（右側の卵巣はやや腫大）が認められた（図3：矢印は右側の卵巣静脈の走行を示し，矢頭は腫大した右側の卵巣を示す）。また子宮体と一部子宮角と思われる部分が残存しており，遠位側に直径5cmの腫瘤を認めた（図4，5，6矢印）。

【診断・治療および経過】

以上の検査結果から卵巣遺残による子宮断端蓄膿症および乳腺腫瘍と診断し，初診時は抗生物質とH_2ブロッカーを処方した。第7病日に入院とし，静脈内持続点滴，抗生物質，H_2ブロッカー，水溶性複合ビタミン剤の静脈内投与後，手術を実施した。麻酔はミダゾラム，グリコピロレート，塩酸モルヒネの前処置後，プロポフォールの静脈内投与により導入し，イソフルランと酸素の吸入により麻酔を維持した。呼吸管理は塩化スキサメトニウムの間欠的静脈内投与下でベンチレーターによるIPPVとした。

腹部正中切開により開腹し，腹腔内を精査すると，左右の卵巣は残存（右側卵巣はやや腫大）しており（図7），左右卵巣堤索部（別病院での卵巣子宮摘出時の結紮部と思われる部位）には硬結感のあるしこりが認められ（図8），同部位は大網と癒着していた。また子宮体の大部分は残存しており，断端は大網と癒着し，子宮体の腫瘤はCT検査時に比べかなり縮小化していたが硬結感を認めた（図9）。まず左右卵巣を卵巣堤索の硬結感のあるしこりとともに超音波凝固切開装置にて切除し，子宮体は腫瘤を含めて血管シーリング装置を使用して切除した。この後腹腔内を洗浄し，右側第3および第4乳腺を腫瘤を含めて切除し，手術を終えた。病理組織学的診断は摘出した右側卵巣は黄体形成，左右卵巣堤索部の硬結部は縫合糸による異物性肉芽腫，子宮体（腫瘤を含む）は子宮内膜炎と腺筋症（図10，11），乳線部腫瘤は乳腺悪性混合腫瘍（完全切除）であった。術後経過は良好で，術後6日に抗生物質とH_2ブロッカーを10日分処方し退院とした。現在術後155日が経過するが良好に推移している。

【コメント】

卵巣残存症候群は避妊手術を実施したにかかわらず，機能的卵巣組織が存在して発情兆候が持続したり，様々な疾患を呈したりする状態である。卵巣遺残症候群の原因として異所性卵巣が存在することによる場合もあるが，多くは手術失宜による卵巣の取り残しである。また子宮断端蓄膿症は通常，子宮体が卵巣組織と同時に残存する場合に起こる。今回の症例では両側の卵巣が残存しており，さらに子宮体の摘出も不完全で，別病院での手術失宜が考えられた。肥満犬では卵巣嚢が厚い脂肪で覆われていることが多いため卵巣の確認が困難であったり，大型犬では卵巣を創面に引き上げて摘出することが困難であったりするなど手術手技が難しくなることが多く，卵巣の取り残しがないように十分な注意が必要である。

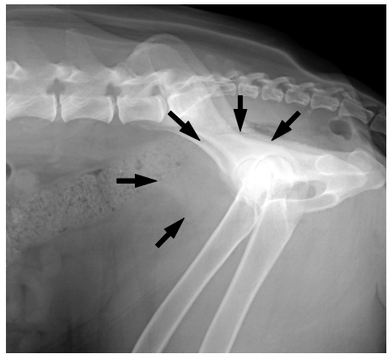

図1　腹部X線写真（RL像）

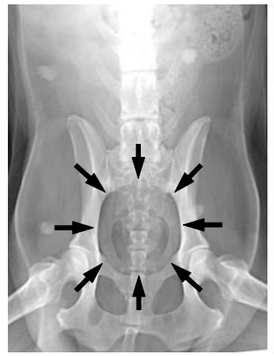

図2　同VD像

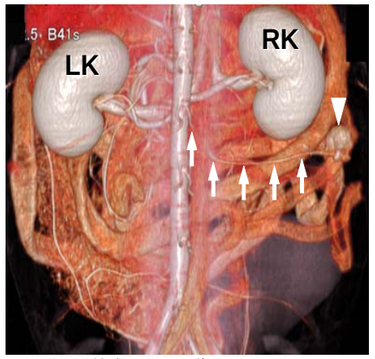

図3　3D-CT検査所見（DV像）

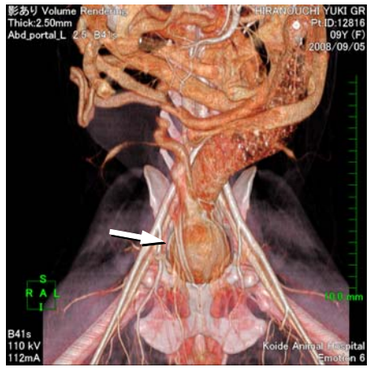

図4　同VD像

図5　同LL像

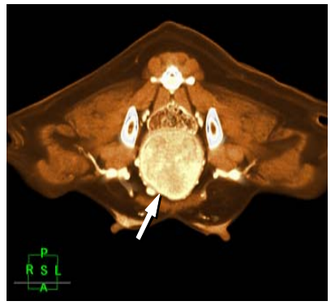

図6　同骨盤腔内アキシャル像

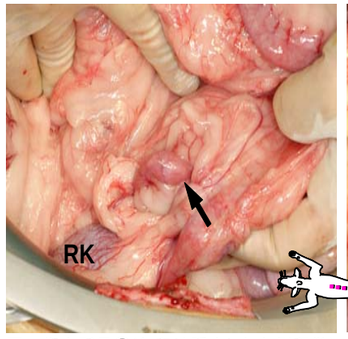

図7　術中所見①（矢印は腫大した右側卵巣）

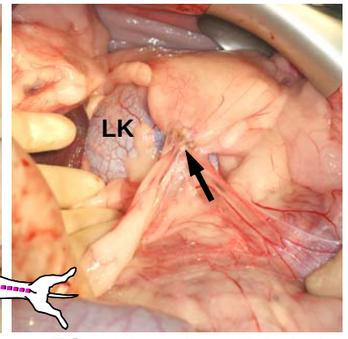

図8　同②（矢印は左側卵巣堤索部のしこり）

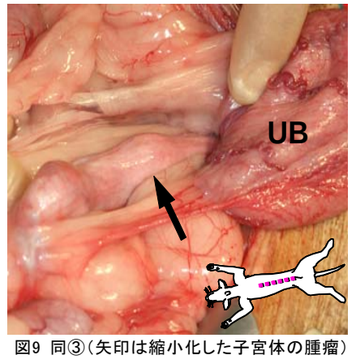

図9　同③（矢印は縮小化した子宮体の腫瘤）

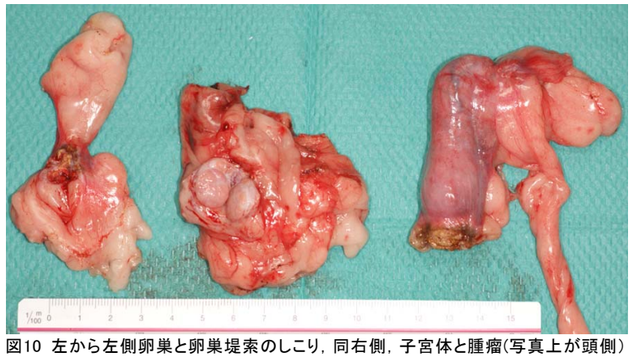

図10　左から左側卵巣と卵巣堤索のしこり，同右側，子宮体と腫瘤（写真上が頭側）

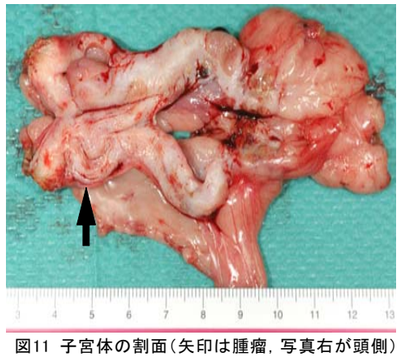

図11　子宮体の割面（矢印は腫瘤，写真右が頭側）