骨盤腔内に生じた平滑筋腫により排便困難を呈した犬の2例

○矢吹淳，小出和欣，小出由紀子，浅枝英希（小出動物病院・岡山県）

【 症 例 1】

ゴールデンレトリバー，雌，9歳7カ月齢，体重36.9kg

主訴：1カ月前からの排便困難を主訴に他院を受診した際に，骨盤腔内の腫瘤の存在を指摘され，精査および治療を希望し当院を紹介受診。8種混合ワクチン接種，フィラリア予防毎年実施。

身体検査所見：体重36.9kgで，体温37.9℃。直腸検査にて骨盤腔内の直腸背側に腫瘤を触知した。また左側第3と第5乳腺にそれぞれ小豆大と胡桃大の腫瘤を認めた。

臨床検査所見：CBCでは異常を認めず，血液化学検査では総コレステロール（291mg/dl）の軽度上昇とAPTT（23.0sec）の軽度延長を認めた。腹部単純X線検査では骨盤腔内の直腸背側に直腸を圧迫する直径約6cmの腫瘤像を認めた（図1矢印）。なお胸部単純X線検査では特記すべき異常は認められなかった。腹部超音波検査では骨盤腔内の腫瘤は充実性で，周囲との境界は明瞭であり，内部の血流は乏しかった（図2）。単純3D-CT検査では大腿骨頭の扁平化と第9，10胸椎および第6，7腰椎に変形性脊椎症を認め，造影3D-CT検査では骨盤腔内の腫瘤は直腸を背側より圧迫しており，充実性で造影効果が乏しかった（図3，4の矢印が腫瘤で，矢頭は大腸）。また左側第5乳腺の明瞭化と左側鼡径リンパ節の腫大が認められた。

診断・治療および経過：以上の検査結果より直腸背側の腫瘤および乳腺腫瘍と仮診断し，手術を前提に入院とし，静脈内持続点滴，抗生物質，H_2ブロッカー，水溶性複合ビタミン剤の静脈内投与を行い，入院3日目に手術を実施した。なお術中には200mlの新鮮血輸血を行った。腹部正中切開により開腹すると，下行結腸および直腸は宿糞により拡張していた。また直腸背側の腫瘤は一部しか目視できず，さらに直腸背側の漿膜と強固に癒着していた。骨盤腔内へアプローチするため恥骨骨切り術を行い，電気メスを用いて腫瘤を直腸から剥離して摘出した(図5矢印が腫瘤)。この後，恥骨をワイヤーとプレートで整復し，卵巣子宮摘出術と片側（左側）乳腺摘出術（左側鼡径リンパ節郭清含む）を実施し手術を終えた。病理組織学的検査では骨盤腔内の腫瘤は平滑筋腫で大きさ65×50×55mmの球状で重量100g，表面は平滑で白色，内部構造は均一であった（図6）。なお左側第4，5乳線部腫瘤は乳腺癌で，周囲組織への浸潤が強く，摘出した鼡径リンパ節にはその転移が認められた。術後排便困難は改善し，術前同様の治療を行い，術後8日に抗生物質を処方し退院とした。退院後も排便は良好であったが，術後2カ月に乳腺癌が摘出部と同部位に再発し急速に腫大し始めた。現在はオーナーの希望により無治療で経過観察としている。

【 症 例 2】

雑種犬，雌，10歳4カ月齢，体重7.7kg

主訴：2カ月前からの排便困難を主訴に他院を受診した際に，骨盤腔内の腫瘤の存在を指摘され，精査および治療を希望し当院を紹介受診。8種混合ワクチン接種，フィラリア予防毎年実施。

身体検査所見：体重7.7kgで，体温38.8℃。直腸検査にて骨盤腔内の直腸背側に腫瘤を触知した。なお腹部触診および直腸検査時に著明な疼痛を認めた。また左側第5乳腺に小豆大の腫瘤を認めた。

臨床検査所見：CBCでは著変を認めず，血液化学検査ではAST（99U/l），ALT（262U/l），ALP（1600U/l），GGT（15U/l），CK（1204U/l）の上昇，ホルモン検査ではコルチゾール（10.08μg/dl）の上昇を認めた。腹部単純X線検査では下行結腸から直腸にかけて多量の宿糞を認め，骨盤腔内の直腸背側に直腸を圧迫する直径約5cmの腫瘤像を認めた（図7矢印）。なお胸部単純X線検査では特記すべき異常は認められなかった。腹部超音波検査では骨盤腔内の腫瘤は充実性と思われた。また左側副腎の軽度腫大（短径7.2mm）を認めた。造影3D-CT検査では骨盤腔内の腫瘤は直腸を背側より圧迫しており，充実性で造影効果が乏しかった（図8，9の矢印が腫瘤で，矢頭は大腸）。また下行結腸と直腸内に多量の宿糞を認め（図10矢印），左第3，5乳腺に小豆大の腫瘤を認めた。

診断・治療および経過：以上の検査結果より直腸背側の腫瘤および乳腺腫瘍と仮診断し，手術を前提に入院とし，静脈内持続点滴，抗生物質，H_2ブロッカー，強肝剤，水溶性複合ビタミン剤の静脈内投与を行い，入院2日目に手術を実施した。腹部正中切開により開腹すると，下行結腸および直腸は宿糞により拡張していた。また直腸背側の腫瘤は一部しか目視できなかった（図11の矢印が腫瘤）が，直腸を牽引しつつ用手にて摘出が可能であった。この後，卵巣子宮摘出術と片側（左側）乳腺摘出術を実施し手術を終えた。病理組織学的検査では骨盤腔内の腫瘤は平滑筋腫で大きさ55×50×45mmの球状で重量90g，表面は平滑で白色，内部構造は一部赤色で他は均一な白色であった(図12)。なお左側第3，5乳線部腫瘤は乳腺良性混合腫瘍で，卵巣には卵巣嚢種が認められた。術後排便困難は改善し，術前同様の治療を行い術後6日に抗生物質，強肝剤，利胆剤を処方し退院とした。以後排便は良好で，術前から認められていた肝酵素も漸次改善傾向を示し，現在は強肝剤と利胆剤の投与で経過観察中。

症例1

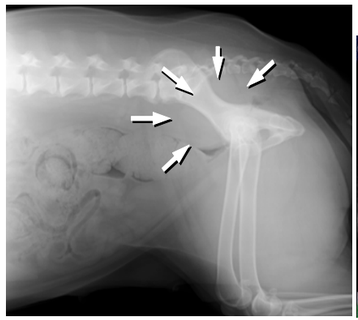

図1 腹部単純X線写真（RL像）

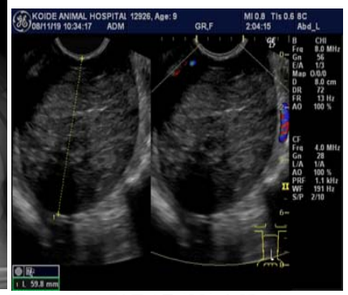

図2 超音波所見（骨盤腔内腫瘤）

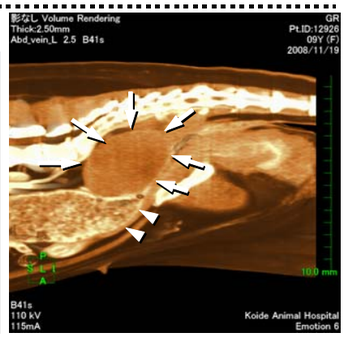

図3 造影3D-CT検査所見（RL）

図4 同アキシャル像

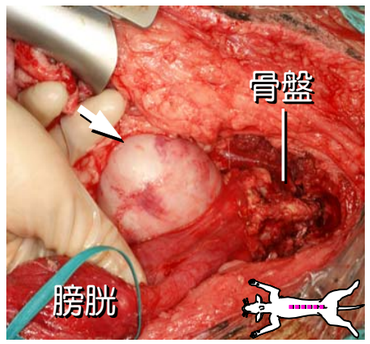

図5 手術時所見

図6 摘出した腫瘤の割面

症例2

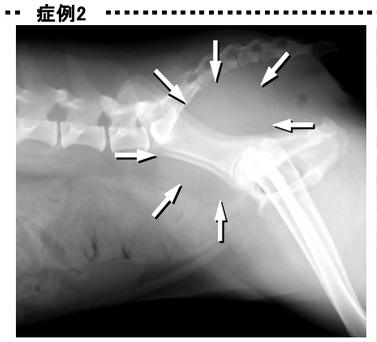

図7 腹部単純X線写真（RL像）

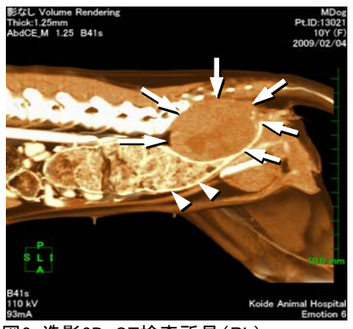

図8 造影3D-CT検査所見（RL）

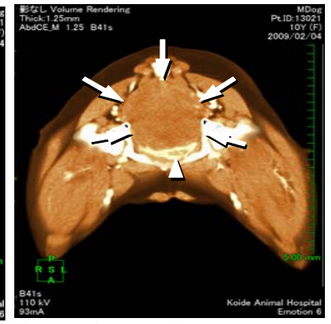

図9 同アキシャル像

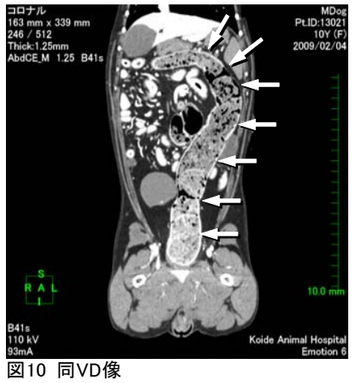

図10 同VD像

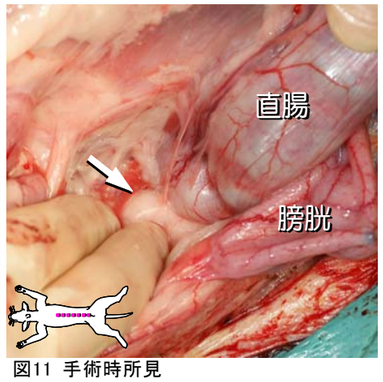

図11 手術時所見

図12 摘出した腫瘤の割面