

幼齢期から泌尿器症状を呈していた 門脈体循環短絡症の犬の1例

○浅枝英希, 矢吹淳, 小出由紀子, 小出和欣 (小出動物病院・岡山県)

【症例】

シー・ズー, 去勢雄, 1歳10カ月齢

【主訴と現病歴】

他院の血液検査にて, NH₃の上昇, Alb, BUN, TChoの低下が認められ, 門脈体循環短絡症の疑いを指摘された。同日, 精査・治療を希望し, 当院を紹介受診。ワクチン接種, フィラリア予防実施済。

【既往歴】

生後6カ月からの血尿(他院にて膀胱炎の治療), 両側腹腔内潜在精巣(生後7カ月齢時に去勢)

【身体検査所見】

体重3.9kg(BCS2.5), 体温38.8℃。耳介・耳道の発赤, 耳垢を認めた。全身に震えあり。

【初診時臨床検査所見】

◎血液検査

CBCでは赤血球($9.16 \times 10^6 / \mu l$)の軽度上昇, MCV(57fl)の低下が認められ, HPT(20.1sec), APTT(26.0sec)は延長していた。血液化学検査では肝酵素(AST168U/l, ALT566U/l, ALP854U/l), NH₃(205ug/dl)の上昇, TP(4.3g/dl), Alb(2.6g/dl), TCho(43mg/dl), BUN(5.2mg/dl)の低下を認めた。

◎尿検査

尿は濃黄色で混濁しており, pH7.5, 比重1.025, 潜血3+, 沈渣にてストルバイト結晶が認められた。

◎腹部単純X線検査

軽度小肝症, 膀胱結石を認めた(図1)。

◎腹部超音波検査

膀胱内に長軸径16mmの結石を認めた(図2)。肝臓においては, 肝内門脈枝は明瞭に認められるが, 血流は不明瞭であった(図3)。胃十二指腸静脈, または左胃大網静脈からのシャントと思われる異常血管が認められた(図4, 5)。

【診断・治療および経過】

以上の検査結果より膀胱結石を伴った肝外性門脈体循環短絡症と仮診断し, 手術を前提に入院とした。静脈内持続点滴, 抗生物質, 肝庇護剤, H₂ブロッカー, 水溶性複合ビタミン剤の静脈内投与, 経口抗生物質, 利胆剤, ラクツロースの経口投与を行い, 入院2日目に食前・食後のNH₃, TBAの検査を実施した。食前・食後2時間の値は, NH₃(ug/dl)が165, 207, TBA(umol/l)は190.4, 443.1であった。同3日目にCT検査を実施した。単純CT検査においては, 両側の腎結石と膀胱結石(図6), 造影3D-CTA検査においては, 重複後大静脈, 左右の胃大網静脈を介した門脈後大静脈短絡が確認された(図7)。同6日目に全身麻酔下にて, 手術を行った。なお, 術中輸血を120ml行った。手術は股動脈と腸間膜静脈に, 動脈ルートと門脈ルートを確認し, 観血式圧測定, 門脈造影を行った。門脈造影では, CT検査と同様に, 左右の胃大網静脈を介した門脈後大静脈短絡が確認された(図8)。左腎静脈より数cm頭側で後大静脈に吻合したシャント血管を分離し, アメロイド・コンストリクター(AC)を装着した(図10)。門脈圧は遮断前が3mmHg, 試験的完全遮断時が10mmHg, AC装着後が6mmHgであった。その後, 肝生検, 膀胱結石摘出を行い, 常法に従い閉腹した。膀胱結石の成分は, 尿酸水素アンモニウムが98%以上であった(図11)。術後は術前同様の治療と3日間塩酸モルヒネの投与を行った。術後の超音波検査においては, 術後1日目には少量の腹水が認められたが, その後消失した。また, 肝内門脈血流は術後6日目には明瞭に確認された(図12)。術後の血液検査においては, 肝酵素の軽度上昇は認められるものの, NH₃, TP, Alb, Tcho, BUNは正常範囲内に改善した。また術後14日目には, NH₃はアンモニア負荷試験30分後も29ug/dlと改善したが, 内因性総胆汁酸試験において, TBA(umol/l)は食前・食後2時間ともに, 162.8, 165.7と依然高値を示していた。術後15日目に抗生物質と利胆剤を処方し退院, 現在経過良好に推移している。

【コメント】

先天性門脈体循環短絡症では, 約3割の動物で尿路結石の合併が起こることが知られており, 若齢動物でX線透過性の高い尿路結石が認められる場合には, 高アンモニア血症の疑いを持つべきであると思われる。

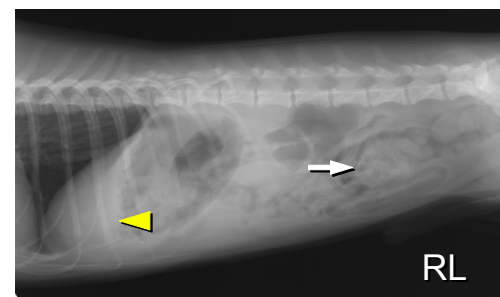


図1 初診時腹部単純X線検査所見

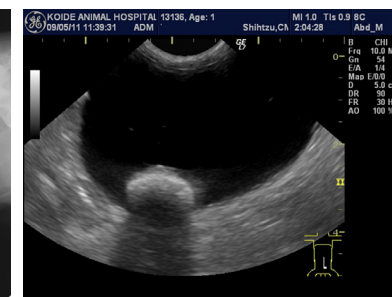


図2 初診時腹部超音波所見(膀胱)

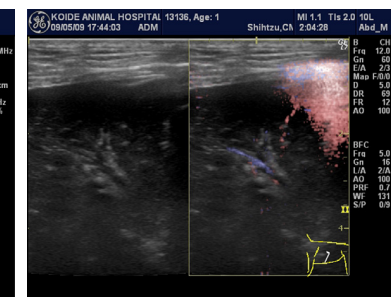


図3 初診時腹部超音波所見(肝臓)

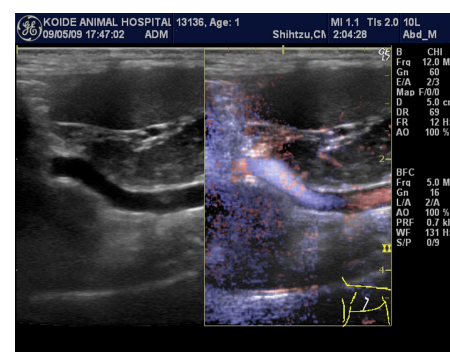


図4 初診時腹部超音波所見

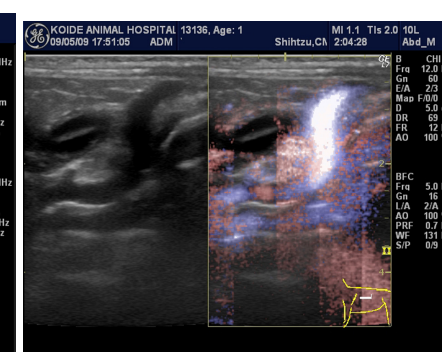


図5 初診時腹部超音波所見

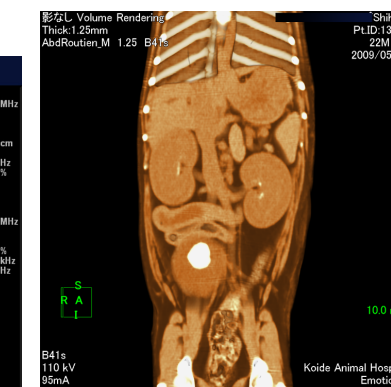


図6 単純3D-CT所見

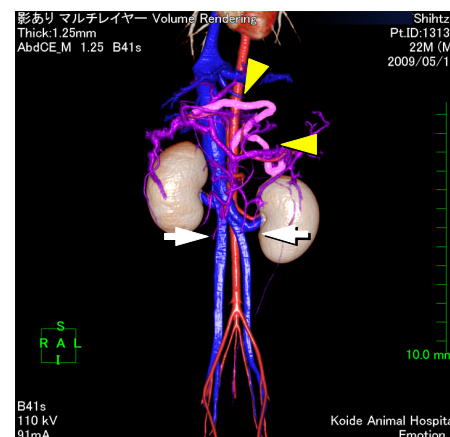


図7 造影3D-CTA所見

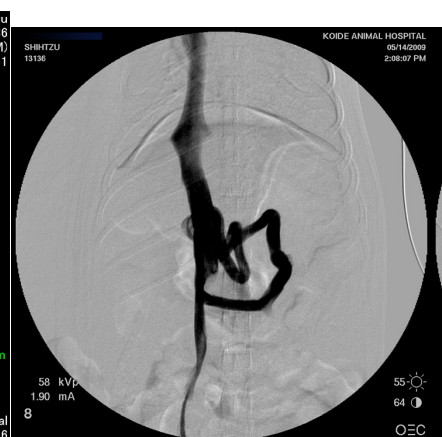

図8 術中門脈造影(VD, DSA像)所見

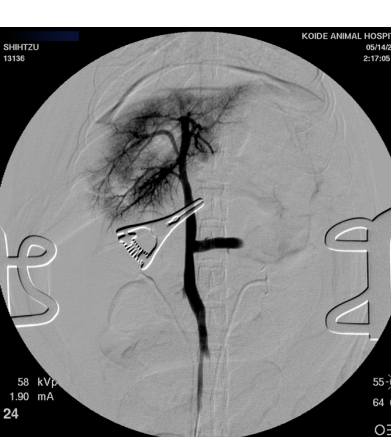


図9 同門脈造影所見(仮遮断時)

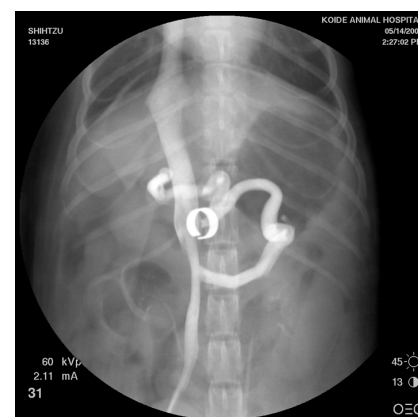


図10 同門脈造影所見(AC装着後)

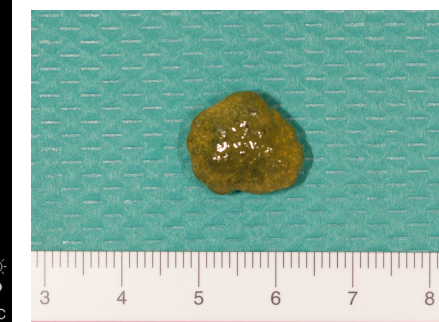


図11 摘出した膀胱結石

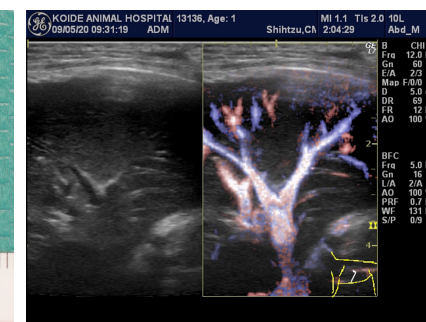


図12 腹部超音波所見(肝臓, 術後6日目)