超音波検査による診断が困難であった胆嚢粘液嚢腫の犬の1例

○浅枝英希，小出和欣，小出由紀子，矢吹淳（小出動物病院・岡山県）

【はじめに】

胆嚢粘液嚢腫は，胆嚢内に極めて粘性の高い凝塊が形成され，胆嚢の機能障害，胆管閉塞，壊死性胆嚢炎など様々な障害を呈する疾患であり，約半数は胆嚢破裂に発展するとされている。診断は通常超音波検査による特徴的な胆嚢所見の確認で行う。今回，超音波検査において胆嚢粘液嚢腫に特徴的な胆嚢内腔の所見を得られなかった症例に遭遇したので，その概要を報告する。

【症例】

ビション・フリーゼ，避妊雌，6歳4カ月齢　既往症；蛋白漏出性腸症，子宮蓄膿症

夜中に頻回の嘔吐主訴に夜間動物病院を受診。その際超音波検査において，極少量の胆泥貯留，胆嚢壁の肥厚，高エコー源性の肝実質を認め皮下補液を行った。その後，他院にて血液検査で肝酵素の上昇を認めた。数日間入院下にて点滴を行い，内科的治療を行った。一時症状は改善したが，その後再び嘔吐を呈した。セカンドオピニオンを求め，当院を受診された。

◎初診時臨床検査所見

体重7.10kg（BCS3.5），体温38.7℃　少量の歯石付着を認めた。

CBCでは血小板の軽度上昇を認めた。血液塗抹標本においては，分葉核好中球の上昇と，リンパ球・単球・好酸球の減少を認めた。ヘマトクリット管にて黄疸指数は40であり，凝固系検査でAPTTは延長していた（表1）。血液化学検査ではTBil，AST，ALT，ALP，GGT，TBAの顕著な上昇，CK，LDHの軽度上昇を認めた。血液ガス分析ではHCO_3の軽度低下を認めた（表2）。

尿検査で，尿は濃黄色で混濁しており，ビリルビン・潜血が3＋，蛋白・ウロビリノーゲンが＋，ケトンが±であった。尿沈渣の顕微鏡検査では，赤血球が顕著に観察され，白血球・上皮細胞が軽度に観察された。

単純X線検査では，肝臓の腫大と左側股関節形成不全を認めた（図3）。超音波検査では，胆嚢壁のエコー源性の増加・不整・二層化・肥厚を認め，胆嚢・胆嚢管は拡張しており，肝臓においてもエコー源性は増加していた。胆嚢内腔は多量の内容物で拡張傾向であった（図4，5）。以上より慢性経過の胆嚢炎による肝外胆管閉塞と仮診断し，同日エコーガイド下にて経皮的に胆嚢穿刺を行った。しかし，粘稠性の高い液体が少量吸引できただけであった。胆汁の細菌培養同定検査は陰性であった。

◎診断および治療

以上より胆嚢粘液嚢腫と診断し，静脈内持続点滴，輸液内に$VitK_2$,メトクロプラミドを混合，抗生剤・強肝剤・H_2ブロッカーの静脈内投与を行い，第2病日にはTBilが0.6と低下したため，ウルソデオキシコール酸の経口投与を開始した。第4病日に全身麻酔下にてCT撮影を行った後，外科手術を実施した。CT検査では，胆嚢・胆管の拡張と肝臓腫大を認めた（図6）。手術は腹部正中切開によりアプローチした。開腹時所見として，肝臓腫大，胆嚢壁の肥厚，肝臓・大網・腸管の胆嚢への癒着，総胆管の拡張を認めた（図7，8）。まず，胆嚢の癒着を超音波外科吸引装置にて剥離し，胆嚢を肝臓から剥離した。その後，16G留置針を胆嚢底側から胆管へと穿刺し，総胆管の開通を確認，洗浄を行った。胆嚢管を2-0ナイロンにて結紮し，胆嚢を切離した（図9）。その後，肝生検，十二指腸下行部に軽度拡張部分を認め（図10）楔形生検を行い，腹腔内を充分に洗浄した後，常法に従い閉腹し手術を終了とした。胆嚢内は粘液が主成分と思われるゼラチン様の内容物で充満していた（図11）。病理組織検査は，胆嚢は潰瘍・出血を伴う胆嚢炎，肝臓は小葉間胆管内に胆汁の貯留が観察され，胆汁排泄障害が起きていたものと考えられる。肝臓に炎症像は特に認められなかった。十二指腸はリンパ球形質細胞性腸炎とのことであった。術後は鎮痛薬としてブトルファノールのCRIを術後4日まで行い，抗生剤はピペラシンNaの静脈内投与とイミペネムNaの筋肉内投与を術後7日まで併用し，その他は術前同様の治療を行った。術後7日に点滴を終了した後は，イミペネムNaの単剤投与，ウルソデオキシコール酸・ファモチジン・スクラルファートの経口投与を行い，術後9日に退院とした。術後17日に来院された際の血液検査では，術後高値を示していたCRPは正常値へと低下し，肝酵素は正常～中等度の上昇を示していた。現在術後約半年が経過，治療はウルソデオキシコール酸の経口投与を行っており，経過は良好である。

【考察】

胆嚢粘液嚢腫はその詳細な病因は不明なままであるが，肝外胆管閉塞に付随して起こる濃縮胆汁の排出阻止や粘液の過剰産生により起こるといわれている。本症例は既往症として腸炎が存在し，その炎症が胆管に波及し，閉塞を起こした結果発症したものと考えた。診断には超音波検査がもっとも有用であり，高エコー源性を呈する胆汁が充満し，その後星状，キウイフルーツ状の画像を呈するようになる。本症例では超音波検査で胆嚢内腔がほぼ無エコーであったが，経皮的に胆嚢穿刺を行うことで胆嚢内が粘液様物質で充満していることを確認した。胆嚢穿刺は通常閉塞性黄疸の緩和や感染のコントロールのため有効であるが，本症例では診断においても有用であった。胆嚢粘液嚢腫は進行することで，胆嚢破裂や腹膜炎を併発することがあり，その場合死亡率も高くなるため，早期の診断と手術実施時期が重要である。超音波検査で重度の胆嚢壁肥厚を認め，術中胆嚢が周囲臓器と癒着していたことは，かなりの慢性経過を辿っていたものと思われ，内科的治療に一時的に反応する場合もあるが，外科治療が必要であったと思われる。

表1 初診時血液一般検査所見

RBC（×10⁶/μl）	7.83	WBC（/ul）	13100
Hb（g/dl）	18.0	Band-N	0
PCV（%）	52	Seg-N	12707
MCV（fl）	66.4	Lym	262
MCH（pg）	23.0	Mon	0
MCHC（g/dl）	35.4	Eos	131
Icterus Index	40	Plat（×10³/ul）	729
Hemolysis	－	HPT（sec）	22.3
Mf&F-Ag	－	APTT（sec）	24.2

表2 初診時血液化学検査所見

TP (g/dl)	6.6	TBA (pmol/l)	442.6
Alb (g/dl)	3.5	LDH (U/l)	302
TBil (mg/dl)	2.6	BUN (mg/dl)	10.4
AST (U/l)	1032	Cre (mg/dl)	0.5
ALT (U/l)	2251	Ca (mg/dl)	10.2
ALP (U/l)	5522	P (mg/dl)	3.5
GGT (U/l)	63	Na (mmol/l)	142.5
NH_3 (mg/dl)	46	K (mmol/l)	3.68
Glu (mg/dl)	71	Cl (mmol/l)	109.2
TCho (mg/dl)	257	pH	7.352
TG (mg/dl)	83	HCO_3(mmol/l)	19.1
Amy (U/l)	289	Cortisol(μg/dl)	3.52
Lipase (U/l)	46	T4 (μg/dl)	0.87
CK (U/l)	185	fT4(pmol/l)	3.66

図3 初診時X線検査所見
（腹部，RL像）

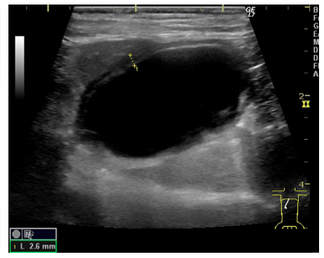

図4　初診時超音波検査所見
（胆嚢）

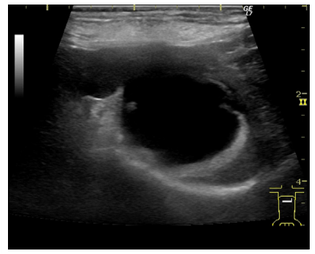

図5　初診時超音波検査所見
（胆嚢）

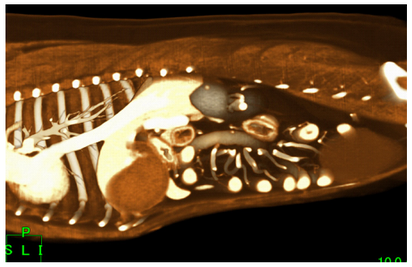

図6　3D-CT検査所見

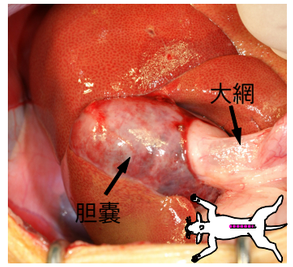

図7 開腹時所見

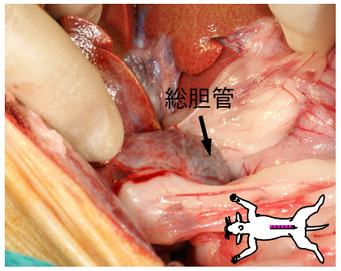

図8 開腹時所見

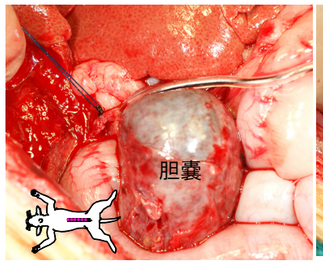

図9 手術所見

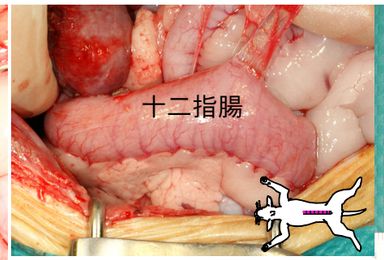

図10　手術所見

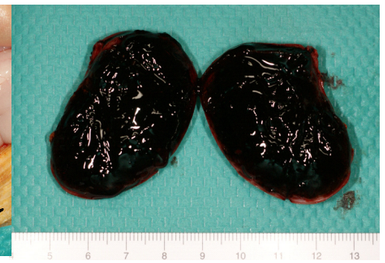

図11　摘出した胆嚢