6ヵ月前に摂取した異物により腸閉塞を発症した犬の1例

○矢部摩耶，小出和欣，小出由紀子，浅枝英希　（小出動物病院・岡山県）

腸閉塞（イレウス）は種々の原因により腸管内容の通過障害が生じた状態をいう。原因により機械的イレウスと機能的イレウスに大別されるが，犬の場合，異物による閉塞性イレウスが多い。臨床徴候として，嘔吐，食欲不振，元気消失，下痢および腹痛等を呈する。今回，消化管内異物により腸閉塞を慢性経過し，栄養不良を引き起こした結果，肝機能低下が疑われた症例を経験したのでその概要を報告する。

【 症 例 】

ミニチュア・ダックスフンド，雄，6歳齢。

急性の嘔吐，下痢，元気消失を主訴に他院を受診し，抗生物質による対症治療が行われた。病態は一進一退で1ヵ月前には症状の悪化を認めたため別病院へ転院した。転院先で対症療法を行うも症状の改善が得られず，1週間前には食欲廃絶も認められた。さらに血液検査および画像検査所見より肝不全および腹腔内腫瘤を疑い，精査を目的に当院へ紹介来院した。

◎初診時臨床検査所見

体重4.9kgで削痩（BCS:2/5）を呈し，体温38.6℃，皮膚脱水10%，可視粘膜やや蒼白。
触診にて腹部の緊張感および圧痛を認めた。なお，問診で6ヵ月前に化粧用スポンジを誤飲したとのこと。

CBCでは左方移動を伴わない好中球増加と総白血球数の増加およびリンパ球の減少を認めた（表1）。

血液化学検査では，TP，AlbおよびBUNの低下，そしてCRPの上昇を認めた（表2）。

腹部単純X線検査では削痩によるコントラスト低下を認め，消化管のガス貯留像は明確ではなかった。

腹部超音波検査では拡張した腸管像と充満した腸内容を認めた（図1）。

◎治療および経過

以上の検査結果より，腸閉塞を疑い外科的治療を前提に入院とした。入院下では抗生物質，H_2ブロッカー，水溶性複合ビタミン剤および制吐剤の静脈内投与を行うとともに，ブドウ糖加酢酸リンゲル液の静脈内持続点滴を開始した。同日脱水補正後，消化管ヨード造影検査を実施したところ造影剤の胃からの排出遅延および腸管の拡張を認めた。翌日のX線検査（消化管ヨード造影16時間後）でも，前日に投与したヨード造影剤の胃内の残留を認めた（図2）。閉塞性イレウスと診断し，第2病日に全身麻酔下でCT検査後に開腹術を行った。CT検査では腸管の顕著な拡張と異物の閉塞および小肝症を認めた（図3，4）。

手術は腹部正中切開による開腹アプローチとした。開腹下にて空腸の中途で異物による閉塞，そしてその上位小腸の拡張および充血を認めた（図5）。異物により慢性的に拡張，充血した部分の腸管を切除し（図6，8），モノフィラメント合成吸収糸（4-0バイオシン）にて端々吻合した。次に胃内容物の確認と摘出のため胃切開後に胃内容物除去を行い（図7），その縫合はモノフィラメント合成吸収糸（3-0バイオシン）を用いた。腹腔内を温生食水で洗浄後，常法にて閉腹した。切除した腸管の内腔は暗赤色化しており，閉塞部の原因物質は化粧用スポンジであった（図9）。

術後は術前同様の治療に加え，低分子ヘパリンの皮下投与を行った。術後1日で飲水開始，術後2日で給餌開始（流動状食）したところ嘔吐や下痢は認めず，食欲旺盛で良好に推移したと思われたが，術後6日にアルブミンが2.3g/d（術後3日2.7g/dl）1と低下し，黒褐色の排便を認めた。腸重積の可能性を疑い同日造影検査を行ったが，術前のような通過障害は認められなかった。食欲増進など一般状態の改善を認めたため，術後10日に退院とした。

なお，本症例は術後1ヵ月にもナプキンを飲み込んだため内視鏡にて除去した。現在は体重5.3kgと増加，そしてアルブミン値の上昇（3.1g/dl）も認め，栄養状態も改善している。

【考 察】

本症例が異物摂取から6ヵ月もの慢性経過を経た理由として，異物誤食初期から数ヵ月間は胃内異物として存在しており，これが腸管内へ流入後に腸閉塞を発症し，臨床症状が悪化したと思われる。腸閉塞発症直後は不完全閉塞，そして完全閉塞へ進行したと考えられる。不完全閉塞の発症時期は元気消失を認めた時期（当院来院の2ヵ月前），そして完全閉塞となったのは食欲廃絶を呈した時期（当院来院の1週間前）である可能性が最も高いと考えた。

今回の症例は稟告で聴取した異物摂取に対して早期に対応できていれば，病態進行を防止できた症例であり，問診の重要性を再認識させられる症例であった。

表1　血液学的検査

		Normal			Normal
RBC (×10⁶/μl)	7.20	(5.50-8.50)	WBC (/μl)	26200	(6000-17000)
Hb (g/dl)	17.7	(12-18)	Band-N	0	(0-300)
PCV (%)	51	(37-55)	Seg-N	23842	(3000-11500)
MCV (fl)	70.6	(60-77)	Lym	786	(1000-4800)
MCH (pg)	24.6	(19.5-24.5)	Mon	786	(0-850)
MCHC (g/dl)	34.8	(32-36)	Eos	786	(100-750)
Aniso,Poly	±	(±)	HPT (sec)	15.5	(13-18)
Plat (×10³μl)	250	(200-500)	APTT (sec)	23.2	(14-19)
Mf&F-Ag	−	(−)	Hemolysis	−	(−)
			Icterus Index	≦2	(<6)

表2　血液化学検査

		Normal			Normal
TP (g/dl)	4.9	(5.4-7.1)	CK (U/l)	69	(30-140)
Alb (g/dl)	2.5	(2.8-4.0)	BUN (mg/dl)	5.8	(10-20)
TBil (mg/dl)	0.5	(0.1-0.6)	Cre (mg/dl)	0.5	(0.5-1.5)
AST (U/l)	27	(10-50)	Ca (mg/dl)	9.0	(8.8-11.2)
ALT (U/l)	30	(15-70)	Na (mmol/l)	147.3	(135-147)
ALP (U/l)	33	(20-150)	K (mmol/l)	3.96	(3.5-5.0)
GGT (U/l)	10	(0-7)	Cl (mmol/l)	102.3	(95-115)
NH_3 (μg/dl)	24	(≦50)	pH	7.367	(7.34-7.46)
TBA (μmol/l)	9.4	(≦15.5)	HCO_3 (mmol/l)	21.9	(20-29)
Glu (mg/dl)	80	(70-110)	Cortisol (μg/dl)	1.71	(0.6-6.5)
TCho (mg/dl)	164	(100-265)	T_4 (μg/dl)	1.99	(0.6-2.9)
Lipase (U/l)	39	(13-200)	fT_4 (pmol/l)	6.78	(1.87-8.40)
Amylase (U/l)	642	(400-1800)	CRP (mg/dl)	6.1	(<1.0)

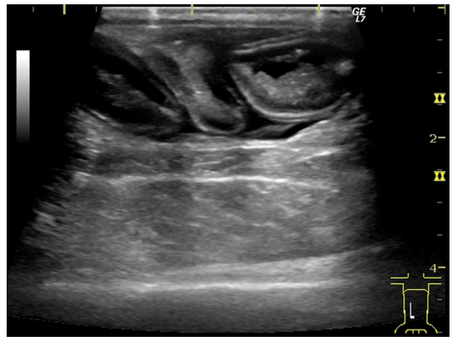

図1　初診時腹部超音波検査所見

図2　第2病日のX線検査所見（VD像）（前日のヨード剤が残留）

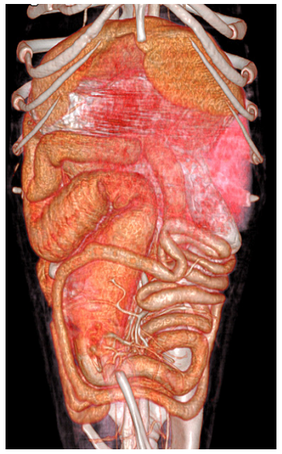

図3　腹部造影3D-CT検査所見（腹側観）

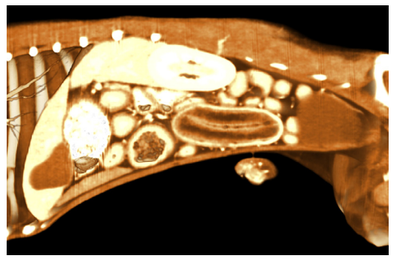

図4　腹部造影3D-CT検査所見（サジタル像）

図5　手術所見（空腸の拡張，充血）

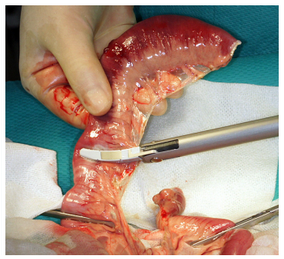

図6　手術所見（腸管切除）

図7　手術所見（胃内容物除去）

図8　切除した腸管

図9　腸管内異物の露出