診断にCT検査が有用であった脊髄腫瘍の犬の1例

〇山下陽平、小出和欣、小出由紀子（小出動物病院・岡山県）

脊髄腫瘍は，その発生場所により，硬膜外腫瘍，硬膜内髄外腫瘍，髄内腫瘍に分類される。臨床症状は腫瘍による脊髄への物理的刺激により発現する。多くは進行性で，疼痛や跛行あるいは麻痺や不全麻痺などの神経症状を呈する。今回，右前肢跛行を呈し，内科的治療を行うも反応が乏しく，CT検査を行ったところ脊髄腫瘍を認め外科的処置を含む治療をした犬の1例の概要を報告する。

【症例】

症例は，チワワ，避妊雌，6歳齢。3日前からの右前肢跛行と元気食欲減退を主訴に来院。問診で1～2ヵ月前より段差の昇降を嫌がっていたとのことであった。

◎検査所見

体重3kg（BCS3/5），体温38.6℃。身体検査で右前肢跛行と左側肛門嚢破裂を確認した。神経学的検査で右前肢のプロプリオセプション（CP）延長と姿勢反応低下を確認した。血液検査ではALP，コレステロールの軽度上昇とCRPの上昇（3.9mg/dL）を認めた。同日実施した前肢X線検査で著変は認められなかった。

◎治療および経過

肛門嚢の処置と抗生物質（OBFX）とNSAIDs（メロキシカム）を注射し，入院下で様子観察とした。第2病日，右前肢跛行は前日より軽減し，抗生物質とNSAIDsの内服を7日間指示し退院とした。7日後，内科的治療により跛行は消失し元気食欲も良好のため，内服は終了とし安静にて様子観察を指示した。しかし，第13病日に再度右前肢跛行と挙上および疼痛を示し，NSAIDs（ロベナコキシブ）の内服を7日間指示した。第32病日，右前肢跛行に改善はなく，頚部X線検査を実施したが著変は認められなかった。この時点で内服薬をNSAIDsからプレドニゾロン（1mg/kg，sid）にしたが反応は乏しく，4日後にはNSAIDs（フィロコキシブ）に内服を変更した。フィロコキシブを4日間投薬したが右前肢跛行と疼痛に改善がなかったため，第40病日に全身麻酔下でCT検査を実施した。単純CT検査では著変は認められなかったが（図1），造影CT検査でC5-6間の脊柱管内の右側に造影増強される領域を認めた（図2-4；矢印）。以上のことからC5-6間の脊髄腫瘍と診断した。

翌日術前の神経学的検査では，前肢両側のCP延長と姿勢反応低下，腱反射亢進が認められ，症状は進行していた。手術は，伏臥位に保定し，頚部背側よりアプローチした。右側より片側椎弓切除術にて脊髄を露出したところ，硬膜に著変は認められなかった。術中エコーで病変部脊髄を観察したところ，硬膜内髄外に脊髄を圧迫する様に存在する高エコー腫瘤を認めた（図5）。硬膜を切開したところ，赤色の腫瘤を認め（図6），これを脊髄より慎重に剥離し，摘出した。摘出後のエコーで脊髄の圧迫は解除され，中心管も明瞭に認められた。摘出した腫瘍は，病理学的検査で髄膜腫と診断され，免疫染色の結果，サイトケラチンAE1/AE3に強陽性を示した。

手術直後に，コハク酸メチルプレドニゾロン（20mg/kg，IV）を投与し，術後2日と3日は10mg/kgに減量した。術後2日より給餌を再開し，食欲も良好であったが，神経学的検査では，右側前後肢のCPおよび姿勢反応の低下と後肢腱反射の亢進を認めた。術後4日，右側前後肢の不全麻痺は持続し，コハク酸メチルプレドニゾロンからプレドニゾロン（1mg/kg，SC）に切り換えた。術後5日，抗生物質，ファモチジン，NSAIDsとビタミンB1製剤の内服を7日間処方し退院とした。術後12日の再診時，右前肢不全麻痺は持続していたが，疼痛は消失し一般状態も良好であった。また，自力での起立も可能となったため，用手による屈伸運動や起立・歩行訓練を開始した。術後26日までNSAIDsの投与を継続するとともに屈伸運動および歩行訓練も実施した。術後116日現在，右前肢の軽度不全麻痺は残るものの，一般状態は良好で，リハビリの継続を指示し経過観察中である。

【考 察】

本症例はNSAIDsによる内科的治療によって症状は一度改善したが，内科的治療の反応性に乏しく，進行性の神経症状を再度呈したことから脊髄腫瘍を疑い，CT検査を実施した。本症例の様に前肢の跛行や疼痛の場合には，椎間板疾患，腫瘍性疾患，骨関節疾患，外傷などの鑑別が重要であるが，内科的治療に反応が乏しい前肢跛行では，これらを鑑別する上でCT検査は有用であると考えられる。

髄膜腫は，硬膜内/髄外腫瘍のうち発生率が最も高い。本腫瘍は老齢の雄に多く，頚部に好発するとの報告があるが，本症例は中年齢（6歳）で性別は雌と，過去の報告との相違が見られた。また，本腫瘍は病理組織学的検査所見から悪性度は低いと考えられるが，実施した免疫染色（サイトケラチンAE1/AE3）で強陽性を示した。犬におけるサイトケラチンの陽性率と予後との関連は報告も少なく不明であるが，ヒトでは，悪性髄膜腫の75%がサイトケラチン陽性との報告がある。また，本症例は腫瘍がC5-6に存在しており，過去に腫瘍の発生部位が脊髄膨大部に存在する場合や脊髄の腹側に存在する場合は予後を悪くするとの報告もあることから，今後も注意深く観察していく必要があると思われる。

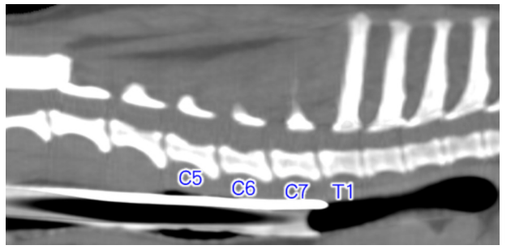

図1　単純CT検査所見（サジタル像）

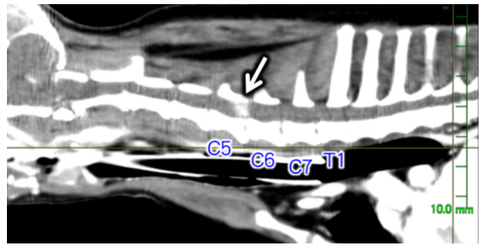

図2　造影CT検査所見（サジタル像）

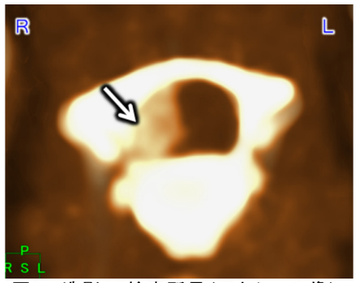

図3　造影CT検査所見（アキシャル像）

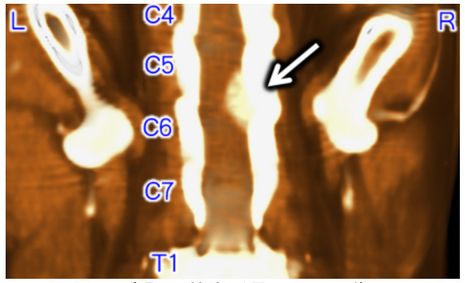

図4　造影CT検査所見（コロナル像）

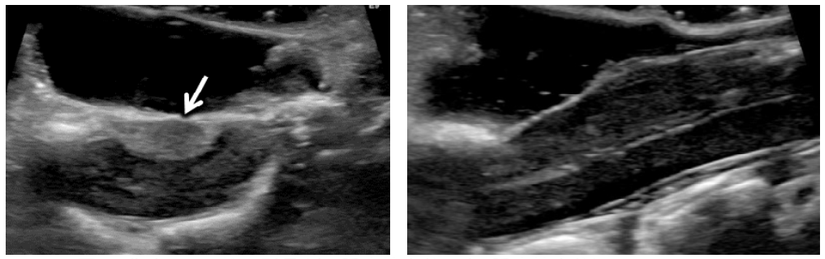

図5　術中エコー検査所見（左：腫瘍摘出前　右：腫瘍摘出後）

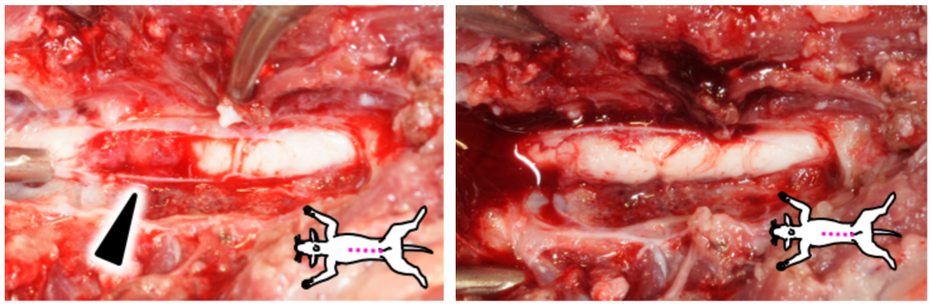

図6　手術時所見　（左：硬膜切開後，矢頭は腫瘍　　右：腫瘍摘出後）