重度の閉塞性黄疸を併発した胆嚢粘液嚢腫の犬の1例

○二村侑希，小出和欣，小出由紀子，小出美沙紀，山下陽平（小出動物病院・岡山県）

犬の胆嚢粘液嚢腫は胆嚢内腔に半固体から不動性の粘液様物質が異常に蓄積して，胆嚢が拡張した病態である。症状は進行の程度によって様々で食欲不振，嘔吐，発熱，黄疸などがみられる。重度になるとしばしば胆嚢破裂を生じ，急性の腹膜炎症状を呈することがある。治療としては外科的胆嚢切除および基礎疾患がある場合にはその治療を行う。

今回，重度の閉塞性黄疸を併発した胆嚢粘液嚢腫の犬で，治療に対し良好な経過をたどった症例と遭遇したのでその概要を報告する。

【症例】

ミニチュア・ダックスフンド，未避妊雌，11歳6ヵ月齢。当院受診の2日前に急な食欲不振，便の白色化が認められたため翌日近医を受診。血液検査および超音波検査より胆嚢粘液嚢腫と胆管閉塞の疑いといわれ，抗生剤と利胆剤の内服が処方された。しかし，全身症状の改善がみられないとのことで，その翌日に当院を受診した。

◎初診時検査所見

体重6.8kg（BCS 3.5/5），体温38.9℃，心拍数164回/min。身体検査では皮膚および可視粘膜の重度黄疸，下顎リンパ節の腫脹，腹囲膨満，腹部皮膚の面皰，歯周病が認められた。血液学的検査では白血球数，血小板数，黄疸指数の増加がみられ，血液凝固検査ではHPTの延長が認められた（表1）。血液化学検査では，重度の高ビリルビン血症（TBil 49.8mg/dL，DBil 40.7mg/dL）と中等度の高脂血症，肝酵素，総胆汁酸およびリパーゼの中等度～重度の増加が認められた。また，血中コルチゾール値の増加がみられた（表2）。尿は黄褐色で混濁し，比重1.015，尿蛋白，潜血およびビリルビン陽性，尿沈渣では赤血球と上皮細胞が認められた。単純X線検査では肝腫大，胃内ガス貯留が認められた（図1）。腹部超音波検査では胆嚢は腫大し，胆嚢内は低エコー源性を呈し，胆嚢管や総胆管の拡張が認められた（図2，3）。また，両側副腎の軽度腫大もみられた。以上の所見より肝外胆管閉塞を伴う胆嚢粘液嚢腫と診断し，同日脱水を補正した後，全身麻酔下にてCT検査と総胆管洗浄および胆嚢摘出術を実施した。術前CT検査では胆嚢内の胆石と総胆管拡張がみられ，総胆管内に微小な胆石が認められたが，胆石による閉塞所見は認められなかった（図4，5，6）。頭部CT検査にて下垂体の腫大はみられなかった。

◎治療および経過

CT検査に続いて，手術を実施した。腹部正中切開にて開腹すると腹腔内脂肪は黄色化しており，肝臓は暗赤色で表面は粗造であった。また，肝管，胆嚢管および総胆管は拡張して暗緑色を呈していた（図7）。胆嚢内容物を吸引除去し胆嚢を減圧して，超音波外科用吸引装置にて胆嚢剥離を行った。8Fr.栄養チューブを胆嚢側より挿入し，総胆管内に充満した粘液物質を生理食塩水にて洗い流し，総胆管の疎通を確認後，胆嚢管を結紮し胆嚢を摘出した（図8，9）。付随処置として膵生検，腸生検，卵巣子宮全摘出術，肝生検を実施し，十分に腹腔内洗浄を行った後，常法にて閉腹した。胆嚢内容物は暗緑色のゼリー状で，細菌培養は陰性であった。病理組織学的検査では胆嚢は粘液嚢腫，肝臓は慢性化膿性胆管肝炎，小腸は軽度なリンパ管拡張を伴う慢性腸炎，子宮は腺筋症と診断され，膵臓には異常所見は認められなかった。

術後4日までフェンタニルのCRIで鎮痛を行った。1%ブドウ糖加酢酸リンゲル液を手術日から3日間，その後は維持液による静脈内持続点滴を10日間継続し，メシル酸ナファモスタット，低分子ヘパリン，ビタミンK_2，メトクロプラミドのCRI，H_2ブロッカー，肝庇護剤，抗生物質の静脈内投与を行った。術後3日より食欲が出現し，ウルソデオキシコール酸の経口投与も行った。皮膚や可視粘膜の黄疸は術後5日までに消失し，血液検査で白血球数，肝酵素，リパーゼ等も徐々に改善した。

術後13日に追加検査としてACTH刺激試験を実施したところ，血中コルチゾール値の顕著な上昇が認められたため，同日ウルソデオキシコール酸，メトロニダゾールとともにトリロスタン（デソパン）2.3mg/kgを処方した。術後21日のACTH刺激試験で血中コルチゾール値の低下が認められたためトリロスタン（アドレスタン）1.6mg/kgに減薬した。術後36，67日のACTH刺激試験では刺激後の血中コルチゾール値は正常範囲内であり，トリロスタンの投与は継続している。術後4カ月現在，経過は良好である。

【考察】

本症例の胆嚢粘液嚢腫は検査および手術所見より，慢性腸炎あるいは膵炎による不完全肝外胆管閉塞が生じ胆嚢の収縮不全が起こったため発症したと考えられた。また，重度の黄疸は術前のCT検査で胆石による総胆管閉塞が認められなかったため，粘液物質が総胆管内に完全閉塞したことで発現したと思われた。

副腎皮質機能亢進症の犬では胆嚢粘液嚢腫の発症リスクが29倍高いという報告がある。本症例ではCT検査で下垂体腺腫を疑う所見は不明瞭で，両側副腎の腫大も軽度であることから，副腎皮質機能亢進症の発現は歯周病や慢性腸炎および不完全肝外胆管閉塞などによる慢性疼痛性ストレスが関与している可能性も考えられた。

一般に胆嚢粘液嚢腫は周術期死亡率（22～33%）が高く，黄疸や胆嚢破裂を併発した症例では死亡率が高いといわれている。本症例では，胆管閉塞に伴う重度の黄疸を併発しており麻酔リスクの高い症例であると思われた。重度の閉塞性黄疸の症例では術前に胆嚢ドレナージなどにより胆嚢の減圧と黄疸を軽減して手術を行うことが理想である。しかしながら，胆嚢粘液嚢腫では胆嚢からの胆汁吸引が困難であるため，手術のタイミングのみきわめが重要であり，また術後もしばらくは集中治療が必要である。

表1　初診時血液学的検査所見

		Normal			Normal
•RBC(×10⁶/μL)	6.04	(5.50-8.50)	•WBC(/μL)	43280	(6000-17000)
•Hb(g/dL)	12.4	(12-18)	Seg-N	39660	(3000-11500)
•PCV(%)	37.9	(37-55)	Lym	1840	(1000-4800)
•MCV(fL)	62.7	(60-77)	Mon	1730	(150-1350)
•MCH(pg)	20.5	(19.5-24.5)	Eos	30	(100-750)
•MCHC(g/dL)	32.7	(32-36)	Baso	20	(0-50)
•RDW-CV(%)	17.9	(12-16)	•Plat(×10³/μL)	789	(200-500)
•Reti(×10³/μL)	14.6	(0-8.0)	•HPT(sec)	22.1	(13-18)
•Icterus Index	>50	(<6)	•APTT(sec)	16.6	(14-19)

表2　初診時血液生化学検査所見

		Normal			Normal
•TP (g/dL)	7.7	(5.4-7.1)	•BUN (mg/dL)	31.6	(10-20)
•Alb (g/dL)	3.1	(2.8-4.0)	•Cre (mg/dL)	0.8	(0.5-1.5)
•TBil (mg/dL)	49.8	(0.1-0.6)	•Ca (mg/dL)	10.5	(8.8-11.2)
•DBil (mg/dL)	40.7	(0.0-0.2)	•Fe (ug/dL)	74	(70-270)
•AST (U/L)	611	(10-50)	•TIBC (ug/dL)	508	(285-520)
•ALT (U/L)	2321	(15-70)	•TBA (umol/L)	1354.5	(0.0-5.5)
•ALP (U/L)	10602	(20-150)	•Na (mmol/L)	149.0	(135-152)
•GGT (U/L)	348	(5-14)	•K (mmol/L)	3.42	(3.5-5.0)
•Amylase(U/L)	828	(0-1400)	•Cl (mmol/L)	104.5	(95-115)
•Lipase(U/L)	738	(13-160)	•pH	7.426	(7.34-7.46)
•NH_3 (ug/mL)	63	(0-50)	•HCO_3 (mmol/L)	24.2	(20-29)
•AFP (ng/mL)	92	(0-50)	•CRP (mg/dL)	8.10	(<1.0)
•TCho (mg/dL)	422	(100-265)	•T_4 (ug/dL)	0.64	(0.6-2.9)
•TG (mg/dL)	861	(10-150)	•Free T_4 (pmol/L)	11.56	(7.85-23.78)
•Glu (mg/dL)	138	(70-120)	•Cortisol (ug/dL)	6.97	(1.7-6.5)
•CK (U/L)	210	(30-140)			

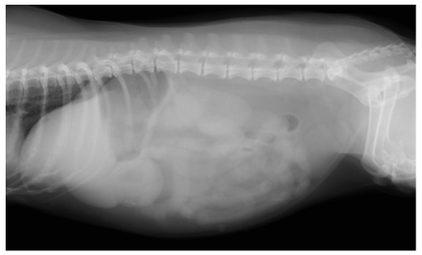

図1.腹部単純X線検査（RL像）

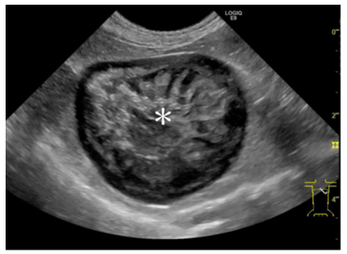

図2.腹部超音波検査（＊：胆嚢）

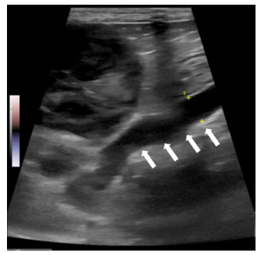

図3.腹部超音波検査（矢印：総胆管）

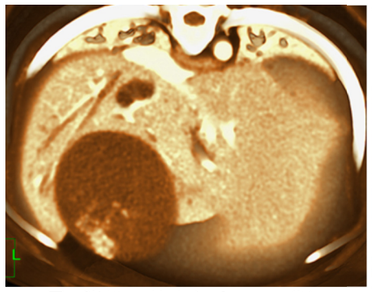

図4.腹部CT検査（アキシャル像）

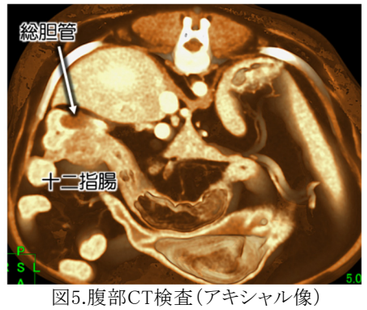

図5.腹部CT検査（アキシャル像）

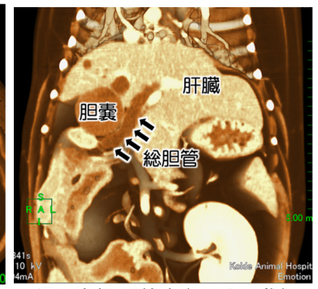

図6.腹部CT検査（コロナル像）

図7.手術所見（総胆管拡張）

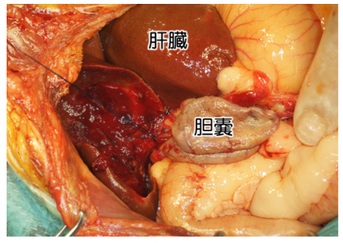

図8.手術所見（胆嚢摘出）

図9.手術所見（摘出した胆嚢・胆嚢内容物）