尿道結石による尿路閉塞を起こした仮性半陰陽の雌犬の1例

○二村美沙紀，小出和欣，小出由紀子，二村侑希（小出動物病院・岡山県）

半陰陽は雌雄異体の種において性形質が完全な雄型または雌型を示さずに両性の中間的異常を示すことであり，真性半陰陽と仮性半陰陽に分かれる。真性半陰陽は発生の初期段階での生殖腺異常に起因しており，卵巣と精巣が別々に，あるいは一緒になって卵精巣として発生する。仮性半陰陽は生殖管，外生殖器あるいは一部の性徴が生殖腺の性と反対の性を有する個体である。

今回，若齢時より膀胱炎を繰り返していた，雌性仮性半陰陽の雌犬において，尿道結石により尿路閉塞を起こした症例を経験したので，その概要を報告する。

【症例】

ウエルシュ・コーギー，避妊雌，11歳6ヵ月齢。前日の夜からの嘔吐，排尿障害を主訴に来院した。本症例は生後5カ月齢頃より膀胱炎を繰り返しており，4歳11カ月時には右腎結石を認め，身体検査にて陰核様の突起物があり，雌性仮性半陰陽と診断（図1）。また1年前に膀胱結石を認めた。

◎検査所見

体重12.4kg（BCS3/5），体温37.9℃，心拍数100回/min。身体検査で脱水，軽度歯石付着，膀胱内尿貯留を確認。血液検査で左方移動を伴う好中球増加，ヘパプラスチンテスト，APTTの軽度延長，ALP，V-Lip，TCho，Gluの軽度上昇およびCRP16mg/dlと高値を認めた。尿検査では尿沈渣にて多数の桿菌を認め，レントゲン検査では腎結石，膀胱内尿貯留，骨盤腔内に尿道結石を認めた（図2）。腹部超音波検査では胆泥貯留，両側腎臓に結石（図3a），尿道結石の閉塞（図3b），左側尿管拡張（図3c）を認めた。

◎診断および治療

骨盤腔内の尿道結石による尿路閉塞と診断し，同日脱水補正後に全身麻酔下にてCT検査と導尿処置を試みた。CT検査では胆石，両側腎結石（図4a），骨盤腔内尿道結石(図4b，矢印)，左側尿管拡張（図4c）を認めた。CT検査後，外陰部からの導尿処置を試みるも外陰部の奇形のためカテーテルの挿入は不可能であり，続いて経皮的膀胱穿刺にて膀胱内にガイドを挿入し，尿道へのカテーテル挿入も試みたが，困難であった。このため開腹手術による尿道結石摘出術を行った。手術は腹部正中切開にて開腹し，拡張した左側尿管を確認，膀胱切開後，尿道内結石を用手にて膀胱側に移動させ摘出した（図5）。結石摘出後，膀胱切開部よりカテーテルガイドを外尿道口へ向けて挿入し，外尿道口側でバルーンカテーテルとガイドと連結して膀胱側のガイドを牽引してバルーンカテーテルを膀胱内に誘導留置した。膀胱を縫合後，腹腔内を洗浄して閉腹した。摘出した結石（図6）の成分はシュウ酸カルシウム78%，リン酸カルシウム22%で，尿の細菌感受性検査では*Enterobacter cloacae*が検出された。

◎術後経過

術後8日，導尿カテーテルを抜去し，抗生剤，制吐剤を処方し退院。以後，一般状態は良好であったが，しばしば膀胱炎を再発し，その都度細菌感受性検査に基づいた抗生物質を適宜投与した。術後約2年10カ月（14歳齢）時に，起立困難とチック様症状といった神経症状を呈し，4日間入院し対症療法を実施するも改善せず，安楽死を実施した。

【考察】

本症例は雌犬で骨盤腔内の尿道結石による尿路閉塞を起こしたまれな症例であると思われる。結石の原因は，慢性の尿路感染と思われ，その要因として外生殖器の奇形も関与しているかもしれない。

また，本症例は尿道閉塞時に左側尿管の中程度の拡張を起こしていたが，腎盂の拡張を伴っていなかったことより，膀胱尿管逆流により尿管炎を併発したものと思われた。最期に認められた神経症状に関しては原因は不明であった。

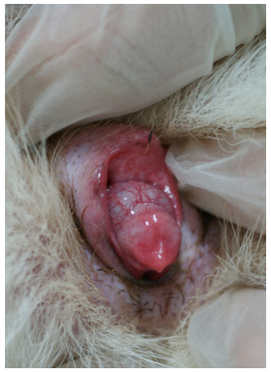

図1 症例の外陰部

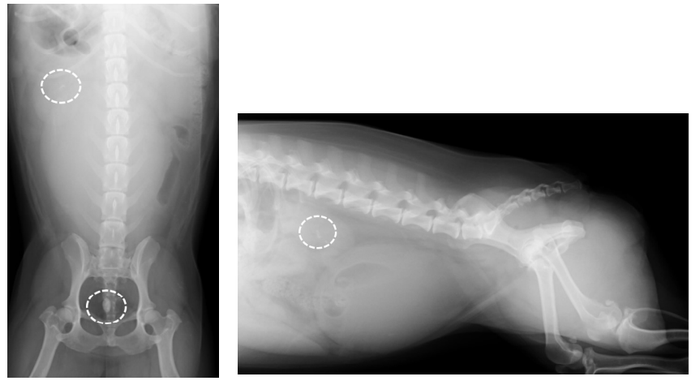

図2 レントゲン検査（DV，RL像）

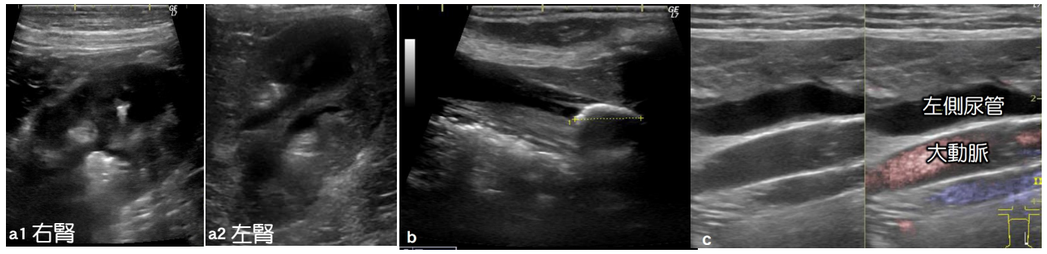

図3 超音波検査所見（a：両腎の結石，b：尿道結石，c：左側尿管拡張）

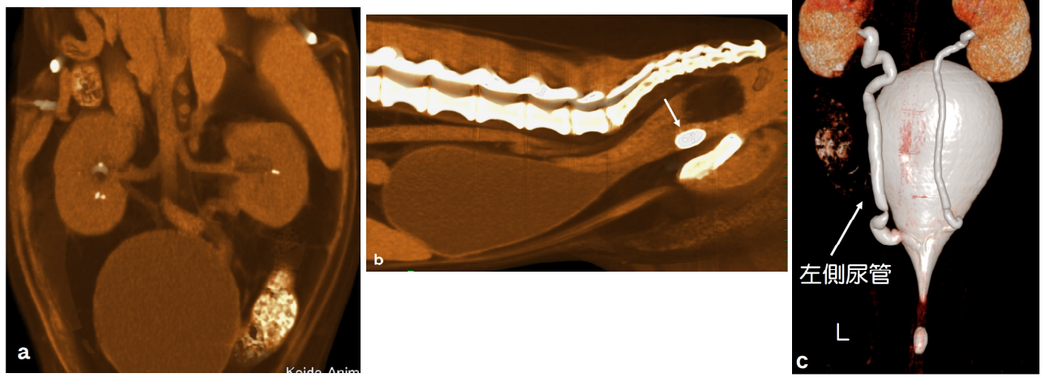

図4 CT検査所見（a：腹部単純CTコロナル像，b：下腹部単純CTサジタル像，c：排泄相の3D-CT背側観）

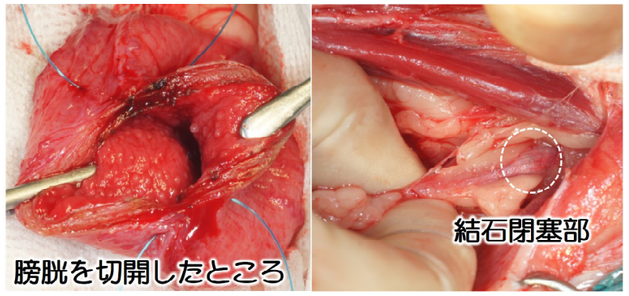

図5 手術時所見

図6 摘出した結石