下垂体性副腎皮質機能亢進症の治療中に動脈血栓塞栓症を発症した犬の1例

○二村侑希，小出和欣，小出由紀子，二村美沙紀（小出動物病院・岡山県）

動脈血栓塞栓症（ATE）は心腔内あるいは大動脈内に形成された血栓が広く末梢血管内に塞栓することで発症する。犬では稀な疾患で，感染性心内膜炎，副腎皮質機能亢進症，甲状腺機能低下症，糸球体腎炎，膵炎などが発症に関連すると言われている。突発性の疼痛，脈拍消失，運動麻痺，虚脱などの臨床症状が認められる。

今回，下垂体性副腎皮質機能亢進症と診断し内科的治療を行っていたが，第168病日にATEを発症した犬の症例を経験したのでその概要を報告する。

【症例】

シーズー，避妊雌，11歳1ヵ月齢。2日前からの血尿と食欲低下を主訴に他院を受診し，超音波検査にて膀胱結石と副腎腫瘍を疑い，精査を希望して当院に紹介来院した。

◎初診時検査所見

体重5.25kg（BCS2.5/5），体温38.4℃。一般身体検査にてびまん性脱毛，体表リンパ節の軽度腫大が認められた。血液検査では白血球増加，肝酵素異常，高脂血症，リパーゼおよびCRPの上昇，内分泌検査ではT_4，fT_4の低下，高コルチゾール血症，内因性ACTHの上昇を示した（表1）。X線検査では肺野オパシティーの軽度上昇，肝腫大，多数の膀胱結石と右側尿管結石がみられ（図1），超音波検査では右腎の水腎所見，軽度高エコーの肝内結節，両側副腎腫大，胆嚢内の粘液貯留所見がみられた（図2，3，4）。同日，静脈内持続点滴を実施した後，全身麻酔下にてCT検査を行ったところ肝外側左葉に造影増強を示す結節病変（図5），下垂体の軽度腫大がみられ，右腎は中等度の水腎となり尿生成は認められず，同側の尿管は尿管結石により近位が拡張していた（図6）。

以上の所見より，膀胱結石，左腎結石，右腎水腎症（尿管結石），肝臓腫瘍，胆嚢粘液嚢腫，下垂体性副腎皮質機能亢進症，甲状腺機能低下症と診断した。

◎治療および経過

CT検査後，点滴を継続しトリロスタン2mg/kgとチラーヂン25μg/kg bidで経口投与を開始した。第4病日に全身麻酔下にて尿路結石摘出と胆嚢切除術を実施した。腹部正中切開にて開腹すると右腎は充血し周囲組織と重度に癒着していた。膀胱切開および右側尿管切開を行い結石を摘出，右側尿管には尿管ステントとして6Fr栄養カテーテルを留置した。続いて胆嚢切除および肝臓の結節病変切除のため肝外側左葉部分切除を実施，結節病変は赤褐色に変化していた（図7）。さらに，両側副腎の腫大を確認，右側副腎は灰白色を呈していたため摘出した（図8）。摘出した膀胱結石（図9A）の成分はストラバイトおよびリン酸カルシウムであった。病理組織学的検査では肝臓は肝細胞腺腫および過形成性結節，副腎は副腎皮質腺腫あるいはびまん性過形成と診断された（図9B）。術後は点滴を継続し，術後2日までフェンタニル，ドパミン，ドブタミンのCRIを併用した。術後5日よりトリロスタンとチラーヂンの経口投与を術前と同用量で再開，術後10日にチラーヂン12μg/kg bidに減薬，術後14日からリソドレン25mg/kg bidを併用した。術後17日に退院，食欲にむらがあるものの一般状態は概ね良好であった。術後121日の超音波検査にて右腎尾側に低エコー領域が確認され，副腎腫瘍再発の可能性が示唆された（図10）。

術後161日に食欲低下がみられ，翌日の血液検査では白血球およびCRPの軽度上昇を認め，抗生物質を追加処方した。しかし頻回嘔吐と食欲の改善がみられず，翌日入院下にて静脈内持続点滴と低分子ヘパリン投与などの内科的治療を実施した。術後165日の血液検査ではリパーゼの上昇が見られたものの白血球およびCRPは改善傾向であり，一般状態も良好であった。しかし，その日の夕方，急に後躯麻痺を発症，股動脈は両側とも触知できなかった。超音波検査にて腹部大動脈内に低エコー物質を確認，ATEと診断した（図11）。ドパミン，ドブタミンおよびブトルファノールのCRI，ウロキナーゼ6万単位およびヘパリンナトリウム500単位の静脈内投与を行ったが，翌日昼頃に状態が悪化し院内で死亡した。

【考察】

本症例のように副腎皮質機能亢進症を併発している場合，凝固因子の活性化や線溶系の抑制により血栓形成が促進すると考えられており，健康犬に比べて血栓塞栓症のリスクが約4倍高くなるという報告もある。ただし本症例の場合，病理組織学的検査にて副腎皮質腺腫を併発していた可能性も示唆されており，血栓ではなく腫瘍栓による塞栓も考えられた。

本症例の副腎皮質機能亢進症は内因性ACTHの顕著な上昇，両側副腎の腫大から下垂体性と診断したが，右側副腎の病理組織学的検査では腺腫の可能性も示唆された。また，術後121日の超音波検査における右腎尾側の低エコー領域が腫瘍再発か，あるいはリンパ節か，その詳細は不明である。

ATEの治療には，血栓の外科的切除や血栓溶解剤の超早期での投与などが挙げられる。本症例は後躯麻痺発症の約2時間後にウロキナーゼの静脈内投与を行ったが，改善はみられなかった。

表1　初診時血液検査所見

•RBC（×10⁶/μL）	6.20	•TP（g/dL）	7.4	•BUN（mg/dL）	38.5
•Hb（g/dL）	13.8	•Alb（g/dL）	3.4	•Cre（mg/dL）	0.5
•PCV（%）	39.4	•TBil（mg/dL）	0.3	•Ca（mg/dL）	9.7
•MCV（fL）	63.5	•AST（U/L）	59	•TBA（umol/L）	39.3
•MCHC（%）	35.0	•ALT（U/L）	445	•Na（mmol/L）	154.1
•Icterus Index	2	•ALP（U/L）	28309	•K（mmol/L）	3.56
•WBC（/μL）	42840	•GGT（U/L）	203	•Cl（mmol/L）	100.6
Seg-N	38240	•NH_3（ug/mL）	28	•CRP（mg/dL）	4.10
Lym	3090	•Glu（mg/dL）	115	•T_4（ug/dL）	<0.47
Mon	1480	•TCho（mg/dL）	432	•fT_4（pmol/L）	5.80
Eos	20	•TG（mg/dL）	222	ACTH負荷試験	
Baso	10	•CK（U/L）	94	Cort-Pre（ug/dL）	11.66
•Plat（×10³/μL）	782	•Amylase（U/L）	522	Cort-Post（ug/dL）	29.55
•HPT（sec）	18.8	•Lipase（U/L）	255	•内因性ACTH（pg/mL）	110
•APTT（sec）	24.0			（正常値：5－36）	

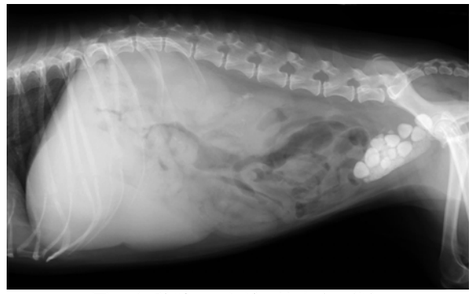

図1：初診時レントゲン検査（RL像）

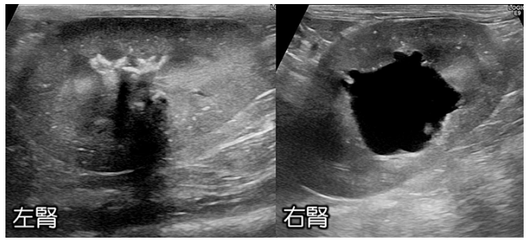

図2：初診時超音波検査（腎臓）

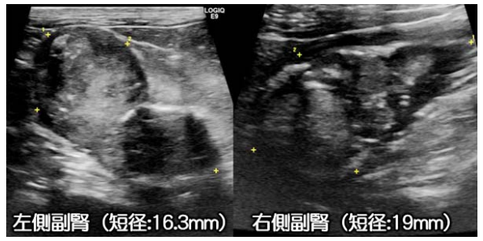

図3：初診時超音波検査（副腎）

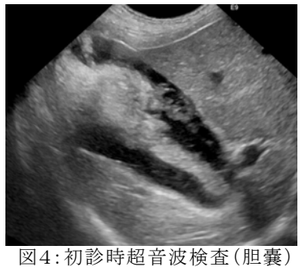

図4：初診時超音波検査（胆嚢）

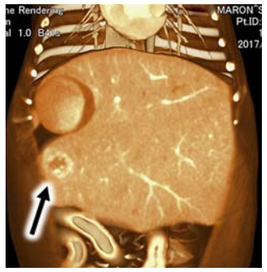

図5：CT検査（肝臓結節病変，コロナル像）

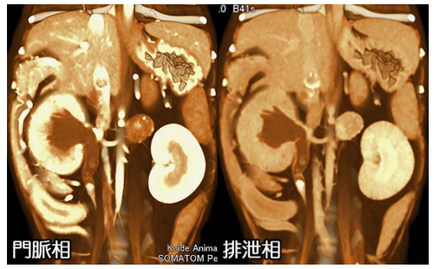

図6：CT検査（排泄性尿路造影，コロナル像）

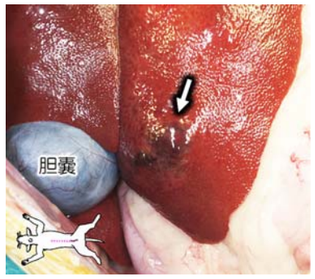

図7：手術所見（矢印：肝臓結節病変）

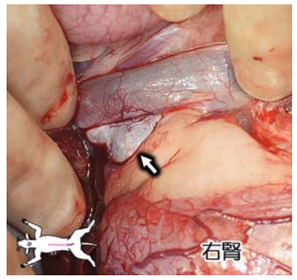

図8：手術所見（矢印：右副腎）

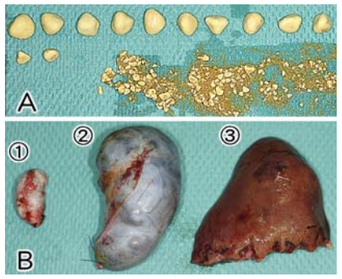

図9：A.膀胱結石　B.①右副腎②胆嚢③肝臓

図10：術後121日超音波検査（矢印：副腎腫瘍再発疑い）

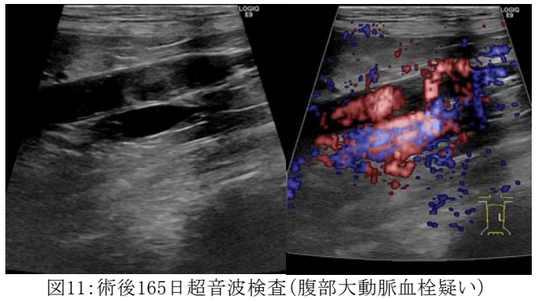

図11：術後165日超音波検査（腹部大動脈血栓疑い）