唾液腺嚢胞による呼吸不全を認めた犬2例

○二村美沙紀，小出和欣，小出由紀子，二村侑希（小出動物病院・岡山県）

唾液粘液嚢胞（唾液腺嚢胞）は唾液腺やその導管が傷害を受け，唾液が漏出して周囲組織へ貯留したもので頚部・舌下部（ガマ腫），咽頭部，頬部粘液嚢胞に分類される。症状はほとんどが無痛性で頚部や舌下の腫脹による，食欲不振，嚥下困難，呼吸困難などが生じる。腫脹部の触診にて波動感を触知し，腫脹部の穿刺吸引にて透明～灰褐色あるいは血液が混じった粘稠度の高い粘液が採取される。咽頭部や頬部粘液嚢胞ではCT撮影による病変部位の確認が必要である。治療として，呼吸困難などの緊急時には腫脹部の穿刺吸引が有効だが，罹患した唾液腺の摘出が根治的な治療法である。

今回，唾液腺嚢胞により呼吸困難や呼吸器症状を呈した犬2例を治療する機会を得たので，その概要を報告する。

【症例1】

ポメラニアン，去勢雄，13歳11カ月齢。最近むせるようになり発咳があるとのことで来院。

◎検査所見

体重4.2kg（BCS3/5），体温37.8℃，心拍数144回/min。血液検査で低アルブミン血症（ALB2.4g/dl）とALPの軽度上昇を認めた。なお低アルブミン血症は3年前より確認されていた。レントゲン検査では頚部気管拡張，気管内に腫瘤陰影，頚部の気管虚脱を認めた（図1）。

◎診断および治療

気管内腫瘤を疑い，気管支拡張薬処方。再診時の第29病日にはむせる頻度は減少し，発咳も消失した。頚部レントゲン検査にて頚部気管拡張はやや軽減したが，腫瘤病変は依然として認められた（図2）。第38病日CT検査，気管支鏡検査を実施した。気管内挿管時には喉頭部に腫瘤を確認し，気管チューブ3.5mmがかろうじて挿入可能であった。CT検査では重度の変形性脊椎症と胆石貯留，喉頭部の右側側から腫瘤の発生を認めた。気管支鏡検査では喉頭部の右側側から嚢胞状の腫瘤が発生しており（図3），生検鉗子にて腫瘤の減容積を実施した。摘出した喉頭部腫瘤の病理学的検査では慢性炎症と導管拡張の診断であり，組織像は破綻した唾液腺嚢胞に類似していたとのことだった。

◎術後経過

入院翌日（第39病日）に退院し，プレドニゾロンと抗生剤の内服を開始し，第53病日には，軽度の低アルブミン血症は認められるものの，レントゲン検査にて気管内腫瘤は第29病日に比べて不明瞭化し，むせることはほとんどなくなった。プレドニゾロンの内服は現在も継続中。

【症例2】

トイプードル，避妊雌，8歳7カ月齢。約2週間前に唾液腺が腫脹し呼吸困難を呈し，他院にて唾液腺嚢胞切除術を実施。当院受診の前日に呼吸困難，食欲低下，飲水もできないとのことで当院を受診。

◎検査所見

体重2.85kg（BCS3/5），体温38.5℃，心拍数144回/min。超凶暴で攻撃性あり，興奮時に気道閉塞音あり。血液検査で低タンパク血症とAST，ALTの軽度上昇を認めた。レントゲン検査では喉頭蓋付近に腫瘤陰影，頚部食道内にガス貯留（図4），肺野のオパシティー上昇，胃内ガス貯留を認め，頚部の超音波検査では喉頭蓋の液体貯留が見られた。

◎診断および治療

喉頭蓋嚢胞，低アルブミン血症，甲状腺機能低下症と診断し，同日全身麻酔下にて硬性鏡と喉頭蓋嚢胞の切除を実施した。気管チューブは5.0mmを使用した。硬性鏡検査では喉頭蓋の右側側に嚢胞を認め（図5），鉗子などで牽引し，電気シーリング装置にて嚢胞を切除した。摘出した喉頭蓋嚢胞の病理学的検査では嚢胞状肉芽腫の診断であった。

◎術後経過

術後3日で退院し，プレドニゾロン2.5mg/頭を開始，その後呼吸状態は安定していた。第12病日にはプレドニゾロンを休薬した。しかし，第17病日に再び呼吸状態が悪化し来院。翌日第18病日に唾液腺のヨード造影検査，CT検査，内視鏡検査実施し，CT検査では右側頚部唾液粘液嚢胞と偶発的に後天性門脈体循環シャントを確認（図6），内視鏡時の生検した十二指腸の病理組織学的検査でリンパ球形質細胞性腸炎，リンパ管拡張症と診断された。その後プレドニゾロンを状態に応じて5mg～2.5mg/頭で使用，唾液粘液嚢胞に対して麻酔下で6回の処置を実施し，第391病日現在も低蛋白血症は認めるものの，プレドニゾロン2.5mg/頭で継続し，呼吸状態は安定している。

【考察】

症例1は初診時にレントゲン検査にて頚部気管の拡張を認め，その下方に気管内腫瘤を確認できたため，レントゲン検査は有用な検査であると思われた。症例2は唾液腺を摘出したにもかかわらず，同部位に何度も嚢胞が再発し，難治性であった。症例2のCT検査で認められた後天性門脈体循環シャントについては，リンパ管拡張症などの腸疾患が肝臓に影響を与え，発症したのではないかと思われるが，原因は不明である。 今回の2症例は共に低アルブミン血症を認めており，呼吸状態や唾液腺嚢胞の悪化には低アルブミン血症による浮腫や炎症が関与しているのではないかと思われた。

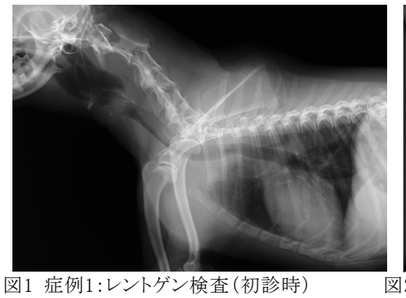

図1 症例1：レントゲン検査（初診時）

図2 症例1：レントゲン検査(第29病日）

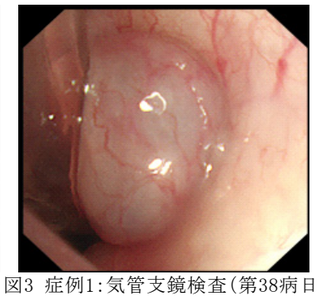

図3 症例1：気管支鏡検査（第38病日）

図4 症例2：レントゲン検査（初診時）

図5 症例2：硬性鏡検査（初診時）

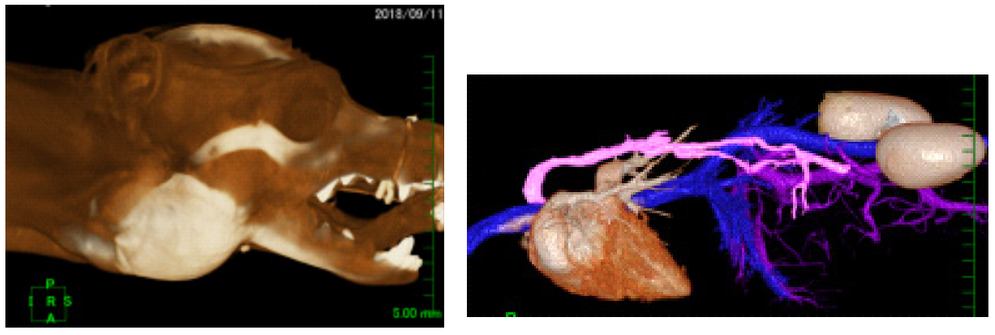

図6 症例2：CT検査所見（第18病日） 左：頚部粘液嚢胞，右：後天性門脈体循環シャント