肝細胞癌摘出術4日後に心原性ショックを起こした医原性クッシングの犬の1例

○二村美沙紀，小出和欣，小出由紀子，二村侑希（小出動物病院・岡山県）

肝細胞癌は肝臓原発腫瘍の半数以上を占め，外科的治療が第一選択となる。

今回，肝細胞癌摘出を行った重度の医原性クッシングの犬が，手術から4日後に突然の心原性ショックを起こし，原因として心筋梗塞が疑われた症例に遭遇したのでその概要を報告する。

【症例】

ミニチュア・ダックスフンド，避妊雌，9歳11ヵ月齢。前日からの元気食欲低下，嘔吐を主訴に他院を受診。他院での血液検査にてWBC35800/μL，Ht27.8%，ALT＞4000U/L，ALP1598U/L，CRP20mg/dlを認め，腹部レントゲンと超音波検査にて上腹部に肝臓から発生していると思われるこぶし大の腫瘤を確認。翌日，肝臓腫瘤の精査のため当院を受診。症例は2年前より無菌性脂肪織炎にて治療中で，現在はプレドニゾロン5mg1錠を週4回，シクロスポリン50mg1カプセルを週3回投薬中であった。

◎検査所見

体重7.8kg（BCS4.5/5），体温38.7℃，心拍数138回/min。身体検査で耳垢，歯石付着，両側膝蓋骨脱臼，局所性脱毛，腹囲膨満（病的肥満）を確認。血液検査でHt値の低下，Eosの減少，肝酵素の重度上昇，Tbil，TCho，TG，CK，BUNおよびCRPの上昇とT_4，FT_4の低下を認めた（表1，2）。レントゲン検査では胸部では肺野のオパシティー上昇と胸郭の狭小化，腹部では腹部膨満と肝臓腫瘤を認めた（図1）。腹部超音波検査では肝臓の外側右葉領域に7×6cmの内部に壊死病変を伴う腫瘤（図2）と少量の腹水を認めた。腹腔穿刺により腹水は血様で，多数のマクロファージを認めた。

◎診断および治療

病的肥満，医原性クッシング，腹腔内出血と貧血を伴う肝臓腫瘤，甲状腺機能低下症と診断し，同日新鮮血輸血（100ml）を実施後に鎮静下にてCT検査を実施した。CT検査では前縦隔リンパ節腫大と外側右葉から尾状葉尾状突起基部に乏血流性の肝臓腫瘤を認めた（図3）。その他に後大静脈奇形と腰背部に脂肪織炎を疑う腫瘤病変を認めた。CT検査より肝右側区域の肝臓腫瘍と診断した。入院下で甲状腺機能低下症や出血のコントロールをした後に第6病日に右側区域肝葉切除術を実施した。治療は抗生剤，H_2ブロッカー，肝庇護剤，ダルテパリンNaの静脈内投与と5%ブトウ糖加酢酸リンゲル液の持続点滴に加え，ウルソデオキシコール酸，レボチロキシンNa，シタフロキサシン水和物をそれぞれ1日2回，経口投与した。

手術（第6病日）は腹部正中切開にて開腹。腸間膜の脂肪が一部硬結していたため電気シーリング装置にて切除した。肝臓腫瘤は開腹すると外側右葉に発生しており，超音波吸引装置にて外側右葉基部で脈管剥離，結紮し外側右葉肝葉切除（図4）を実施し，常法にて閉腹した。手術時にも新鮮血輸血（100ml）を実施した。病理検査では肝臓は塊状壊死を伴う肝細胞癌，腸間膜脂肪は脂肪壊死と炎症と診断された。

◎術後経過

麻酔覚醒は良好で，翌日にはより食欲も出現したため，静脈内点滴に加え経口薬も再開した。術後経過は極めて良好と思われたが，術後4日目の夜に突然，横臥状態となり可視粘膜蒼白，呼吸速迫を認め，WBCの上昇，CKの高値，胸部レントゲン検査では肺水腫所見（図5），超音波検査では少量の心嚢水の貯留（図6）と心電図にてT波増高とST上昇が見られた（図7）。酸素吸入，利尿剤，強心剤の投与により翌日（術後5日目）の朝方には舌色と一般状態もやや改善していたが，検査・治療を終えた後に再度失神し心肺停止に陥り，死の転帰をとった。翌日の心電図所見は術後4日目に比べてST上昇は改善していた（図8）。

【考察】

本症例は腹腔内出血を呈していたため，早期の腫瘍摘出が望まれたが，麻酔リスクがASA4/5と非常に高く，手術のタイミングが難しい症例であった。幸い，手術並びに麻酔覚醒に問題なく，手術直後の経過は極めて良好と思われた。しかし，手術から4日後に容態が急変し，心エコーで軽度の心タンポナーデ所見を認め，心電図はヒトの心筋梗塞所見と一致していた。心筋梗塞は犬ではまれではあるが，臨床症状や心電図所見および心嚢水貯留などより心筋梗塞が強く疑われた。本症例は長期間のステロイドの使用による医原性クッシングと病的肥満の状態であったことから肺動脈血栓症を懸念していたが，心筋梗塞は想定外であった。肺動脈血栓症や心筋梗塞の予防や治療としての抗凝固剤や血栓溶解剤は術中や術後の出血のリスクにつながるため使用が難しい。このような症例では術後の合併症として肺動脈血栓症や心筋梗塞が起こりえることをを十分にインフォームする必要があり，また，いかにして予防することができるかが今後の課題と思われる。

表1　初診時の血液学的検査

		Nomal				Nomal
•RBC(×10⁶/μL)	3.75	(5.50-8.50)	•WBC(/μL)	16220	(6000-17000)
•Hb(g/dL)	8.4	(12-18)	Seg-N	13710	(3000-11500)
•PCV(%)	24.0	(37-55)	Lym	1100	(1000-4800)
•MCV(fL)	64.0	(60-77)	Mon	1340	(150-1350)
•MCH(pg)	22.4	(19.5-24.5)	Eos	60	(100-750)
•MCHC(g/dL)	35.0	(32-36)	Baso	10	(0 - 50)
•RDW-CV(%)	15.8	(12-16)	•Plat(×10³/μL)	480	(200-500)
•Reti(×10³/μL)	5.33	(0-80)	•PT(sec)	8.3	(8-12)
•Icterus Index	2	(＜6)	•APTT(sec)	20.4	(14-19)

表2　初診時の血液化学検査

		Nomal			Nomal
•TP (g/dL)	6.9	(5.4-7.1)	•Ca (mg/dL)	9.0	(8.8-11.2)
•Alb (g/dL)	3.1	(2.8-4.0)	•Fe (ug/dL)	82	(70-270)
•TBil (mg/dL)	1.1	(0.1-0.6)	•TIBC (ug/dL)	503	(285-520)
•AST (U/L)	5249	(10-50)	•TBA (umol/L)	31.4	(0.0-5.5)
•ALT (U/L)	5593	(15-70)	•Na (mmol/L)	148.3	(135-152)
•ALP (U/L)	3700	(20-150)	•K (mmol/L)	3.83	(3.5-5.0)
•Amylase(U/L)	884	(0-1400)	•Cl (mmol/L)	109.5	(95-115)
•Lipase(U/L)	930	(13-160)	•pH	7.260	(7.34-7.46)
•NH_3 (ug/mL)	54	(0-50)	•HCO_3 (mmol/L)	18.3	(20-29)
•TCho (mg/dL)	348	(100-265)	•CRP (mg/dL)	4.1	(＜1.0)
•TG (mg/dL)	1215	(10-150)			
•Glu (mg/dL)	180	(70-120)	•T_4 (ug/dL)	＜0.47	(0.6-2.9)
•CK (U/L)	1372	(30-140)	•Free T_4 (pmol/L)	5.20	(7.85-23.78)
•BUN (mg/dL)	32.9	(10-20)	•Cortisol (ug/dL)	1.57	(1.7-6.5)
•Cre (mg/dL)	0.54	(0.5-1.5)			

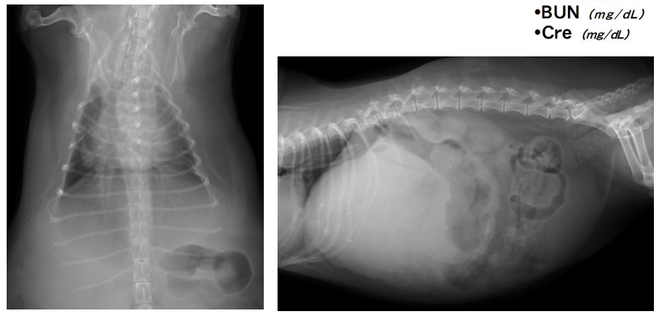

図1　初診時ﾚﾝﾄｹﾞﾝ検査（胸部DV像　腹部RL像）

図2　初診時腹部超音波検査（肝臓腫瘤）

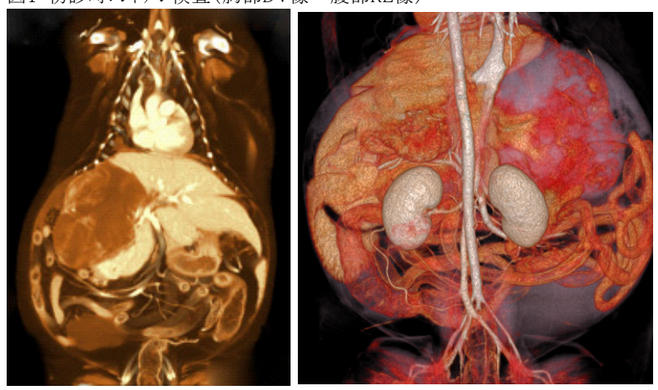

図3　初診時CT検査所見

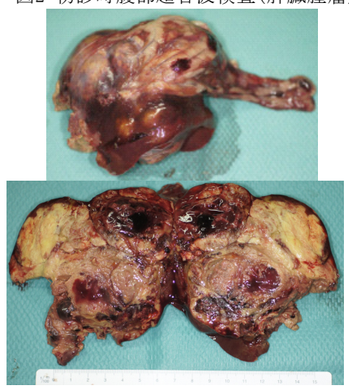

図4　摘出した肝臓腫瘍（第6病日手術時）

図5　術後4日目ﾚﾝﾄｹﾞﾝ検査（DV像）

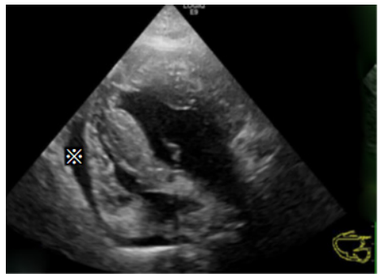

図6　術後4日目心エコー検査（※心嚢水）

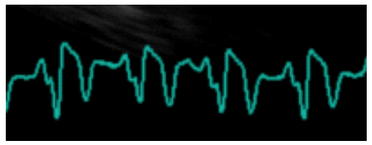

図7　術後4日目心電図所見

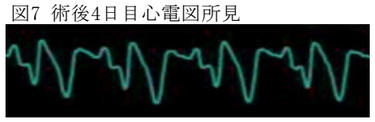

図8　術後5日目（翌日）心電図所見