尿酸アンモニウム結石による尿管閉塞を併発した先天性門脈体循環シャントの犬の1例

○二村侑希，小出和欣，小出由紀子，二村美沙紀（小出動物病院・岡山県）

先天性門脈体循環シャント（CPSS）に特徴的な症状は発育不全，肝性脳症および消化器症状などが多いが，しばしば泌尿器症状を認める症例もある。特に長期経過のCPSS症例では持続的な高NH_3血症により尿酸アンモニウム結石が形成され泌尿器症状の原因となることがある。尿酸アンモニウム結石は犬の尿路結石の中でストラバイト結石，シュウ酸カルシウム結石に次いで3番目に多い。有効な内科的溶解療法がないため，治療は基礎疾患の治療と伴に病態によっては外科的摘出術が必要となることがある。

今回，肝性脳症および血尿などの泌尿器症状が認められた尿酸アンモニウム結石による尿管閉塞を併発したCPSSの犬に対し，外科的治療を実施し良好な経過が得られた症例を経験したため概要を報告する。

【症例】チワワ，去勢済み雄，5歳10カ月齢。当院受診の2年5カ月前（3歳5カ月齢時）に肝性脳症を発症し近医にてラクツロースを処方，1年7カ月前（4歳3カ月齢時）に血尿が見られ尿路結石を指摘された。尿路結石に対するセカンドオピニオンとして他院を受診したところ尿酸アンモニウム結石と診断され，PSSの疑いにより精査および治療を希望し当院に来院した。

◎初診時検査所見および術前経過

体重4.65kg（BCS4/5），体温38.4℃。血液検査では肝酵素上昇，BUNおよびCreの低下，NH_3およびTBAの上昇が認められ（表1，2），尿検査では尿酸アンモニウム結晶が認められた。単純X線検査では小肝症，膀胱結石および複数の両側腎結石が見られ，超音波検査で左側尿管にも結石を認め，腎盤拡張や尿管拡張は確認されなかった。また，肝内門脈血流は不明瞭で胆泥を認めた。複数の尿路結石を伴うPSSと仮診断し，同日全身麻酔下にてCT検査を行った。単純CT検査では膀胱，両側腎臓および両側尿管に複数の結石を認めた（図1）。造影CT検査ではCPSS（左胃静脈-横隔静脈シャント）が認められ，肝内門脈枝は比較的明瞭であった（図2）。造影CT検査後のX線写真では左腎腎門部，左側尿管，右側尿管近位の拡張が認められた（図3，矢印：結石）。CT検査後は入院下にて静脈内持続点滴を行った。翌日の超音波検査にて腹水貯留、左腎腎盤および左側尿管の拡張が認められたためブチルスコポラミンの静脈内投与およびブトルファノールのCRIを追加した。第3病日にシャント血管整復術および尿路結石摘出術を行った。

◎手術所見

股動脈より動脈ルートを確保した後，腹部正中切開にて開腹し脾静脈に門脈ルートを確保した。左腎周囲の脂肪に炎症所見が認められた。胃噴門部でシャント血管を分離し，仮遮断すると門脈圧は5mmHgから10mmHgに上昇した。仮遮断時の門脈造影では肝内門脈枝が明瞭に認められた（図4）。その後，シャント血管にアメロイドコンストリクター（AC）を設置した。続いて，膀胱切開し膀胱内結石を摘出した（図5）後，右腎周囲の脂肪を剥離し尿管を露出，尿管を腎近位で切開（図6）し，腎盤および尿管内の結石を摘出した。切開部より栄養チューブを挿入し生理食塩水にて腎盤および尿管内を洗浄後尿管を縫合した。左側も同様に腎盤および尿管内結石を摘出した。左側尿管は右側よりも拡張し蛇行していた。尿管縫合後，膀胱を縫合し肝生検および腹腔洗浄の後常法にて閉腹した。手術時間は129分，麻酔時間は189分であった。なお，術中に新鮮血100mℓの輸血を行った。膀胱および尿管結石成分は酸性尿酸アンモニウム98％以上であった（図7）。術中に採取した左腎腎盤内の尿の細菌培養検査は陰性で，肝臓の病理組織学的検査ではCPSSに特徴的な動脈枝の増加が認められた。

◎術後経過

術後は静脈内持続点滴を継続し，術後NH_3値は速やかに改善した。Cre値は正常範囲内で推移していたものの超音波検査にて両側腎臓の腎盤および左側尿管は拡張して認められた。術後5日に排泄性尿路造影，術後10日にCT検査を実施したところ両側腎臓内に結石は少数残るものの両側尿管とも結石や閉塞所見は認められなかった（図8，9）。また，CT検査にてシャント血管への血流は認めず，肝内門脈枝は術前より発達していた。術後14日にウルソデオキシコール酸を処方し退院とした。術後107日の超音波検査では左側尿管が軽度に拡張するものの両側腎臓の腎盤拡張は認められなかった。術後6カ月となる現在，経過良好である。

【考察】本症例のように尿酸アンモニウム結石を伴ったCPSSの症例において結石摘出術をシャント血管整復術と同時に行うかどうかは，麻酔リスクや術後リスクを考慮し注意深く検討する必要がある。本症例は初診時のCT検査にて両側腎臓の尿生成能は十分にあるものの両側腎臓の腎盤内および両側尿管内に複数の結石が認められ，第2病日には左側尿管および左腎腎盤の顕著な拡張が見られたことから早急に尿路結石摘出が必要と考えられた。

麻酔リスクや手術の侵襲性を考慮し、シャント血管整復にはAC装着を選択し，尿管および腎結石は左右1カ所の尿管切開部から可能な限り摘出を行った。術後，少数の腎結石は残ったものの、幸い腎機能の低下や尿管閉塞の再発所見は見られなかった。本症例は今後も腎結石に対して注意深く経過を見る必要があると考えられた。

表1：血液学的検査（初診時）

		Normal				Normal
•RBC（×10⁶/μL）	7.50	（5.50-8.50）		•WBC（/μL）	10150	（6000-17000）
•Hb（g/dL）	16.4	（12-18）		Seg-N	6120	（3000-11500）
•PCV（%）	45.2	（37-55）		Lym	2570	（1000-4800）
•MCV（fL）	60.3	（60-77）		Mon	360	（150-1350）
•MCH（pg）	21.9	（19.5-24.5）		Eos	1100	（100-750）
•MCHC（g/dL）	36.3	（32-36）		Baso	0	（0-50）
•RDW-CV（%）	15.6	（12-16）		•Plat（×10³/μL）	175	（200-500）
•Reti（×10⁴/μL）	14.9	（0-8.0）		•PT（sec）	10.1	（8-12）
•Icterus Index	2	（＜6）		•APTT（sec）	＞300	（14-19）

表2：血液化学検査（初診時）

		Normal				Normal
•TP（g/dL）	5.9	（5.4-7.1）		•NH_3-Fasting（ug/mL）	84	（0-50）
•Alb（g/dL）	3.0	（2.8-4.0）		•NH_3-ATT30M（ug/mL）	346	（0-50）
•TBil（mg/dL）	0.2	（0.1-0.6）		•TBA-Fasting（umol/L）	25.9	（0-5.5）
•AST（U/L）	84	（10-50）		•TBA-Post2H（umol/L）	75.7	（0-15.5）
•ALT（U/L）	340	（15-70）		•Na（mmol/L）	153.1	（135-152）
•ALP（U/L）	605	（20-150）		•K（mmol/L）	4.70	（3.5-5.0）
•GGT（U/L）	3	（5-14）		•Cl（mmol/L）	111.2	（95-115）
•Amy（U/L）	326	（0-1400）		•Ca（mg/dL）	9.3	（8.8-11.2）
•Lipase（U/L）	54	（13-160）		•pH	7.424	（7.34-7.46）
•TCho（mg/dL）	163	（100-265）		•HCO_3（mmol/L）	25.5	（20-29）
•TG（mg/dL）	62	（10-150）		•CRP（mg/dL）	0.10	（＜1.0）
•Glu（mg/dL）	73	（70-120）		•T_4（ug/dL）	2.20	（0.6-2.9）
•CK（U/L）	163	（30-140）		•fT_4（pmol/L）	18.09	（7.85-23.78）
•BUN（mg/dL）	5.3	（10-20）		•Cortisol（ug/dL）	2.11	（1.7-6.5）
•Cre（mg/dL）	0.45	（0.5-1.5）				

図1：単純CT検査所見（初診時）

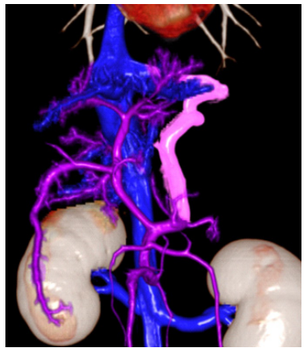

図2：造影CT検査所見（初診時）

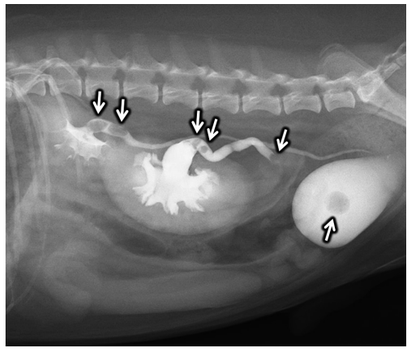

図3：造影X線検査所見（初診時CT検査後）

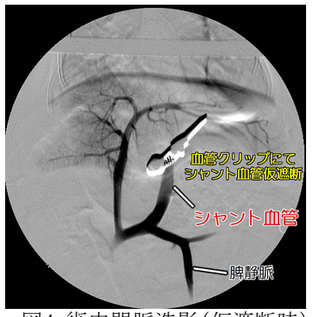

図4：術中門脈造影（仮遮断時）

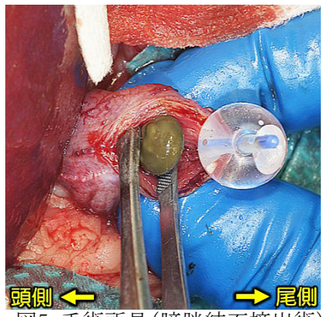

図5：手術所見（膀胱結石摘出術）

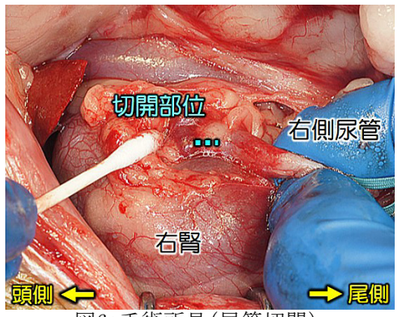

図6：手術所見（尿管切開）

図7：摘出した結石
Ⓐ右腎,右尿管 Ⓑ膀胱 Ⓒ左腎,左尿管

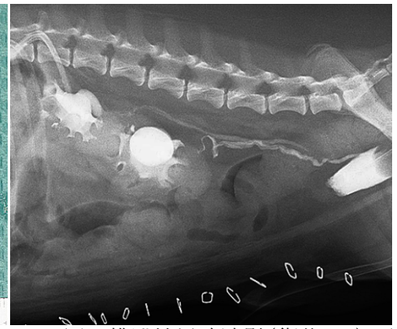

図8：排泄性尿路造影（術後5日）

図9：単純CT検査所見（術後10日）