偶発的に見つかった小腸嵌頓鼠径ヘルニアの犬の1例

〇二村美沙紀，小出和欣，小出由紀子，二村侑希（小出動物病院・岡山県）

鼠径ヘルニアとは鼠径管から腹腔内臓器あるいは組織が突出し，鼠径部に膨瘤部を形成している状態をいう。非外傷性の鼠径ヘルニアは不妊手術をしていない中年の雌犬か，若い雄犬に一般的に発生する。嵌頓ヘルニアはヘルニア内容がヘルニア嚢頚部において絞扼を受けたために非還納性になった状態で，それに血行障害が加わったものも含めた総称である。今回巨大な両側の卵巣腫瘍を認めた犬で腸嵌頓鼠径ヘルニアを併発した症例を経験したので，その概要を報告する。

。

【症例】

ヨークシャーテリア，メス，12歳11ヵ月齢。前日からの血混じりの頻回嘔吐と食欲不振のため来院。また今年に入ってから陰部に腫瘤があり，最近では腹部の膨らみが気になっていたとのこと。

◎検査所見

体重3.05kg（BCS2/5），体温38.5℃，心拍数120回/min。聴診にてLevineⅢ/Ⅵの左側収縮期心雑音，身体検査で可視粘膜やや蒼白，腹囲膨満，歯石付着，乳線腫瘤，陰部腫瘤，右側大腿部皮下腫瘤，両側膝蓋骨脱臼を認めた。血液検査では好中球の軽度増加と好酸球の軽度減少，WBC上昇，CRPの上昇を認めた（表1と2）。X線検査では，腹腔内に腫瘤陰影，RL像では腫瘤による消化管の上方変位を認めた（図1）。超音波検査では心臓は僧帽弁逆流がみられ，腹部では手拳大の左右卵巣腫瘍と左右腎結石を認めた。乳腺腫瘤と思われていた左側鼠径部膨瘤部は超音波検査所見にて腸管が嵌頓した鼠径ヘルニアであることが判明した（図2）。

◎診断および治療

巨大な左右卵巣腫瘍，乳腺腫瘤，小腸嵌頓を伴う左側鼠径ヘルニア，僧帽弁閉鎖不全症，両側膝蓋骨脱臼と診断し，同日，CT検査後に卵巣子宮摘出術，乳線腫瘤切除，嵌頓ヘルニア整復術を実施した。CT検査では左右卵巣腫瘍，両側鼠径部ヘルニア（左側は小腸嵌頓），両側腎結石，重複後大静脈，右側大腿部皮下腫瘤，乳線腫瘤，膝蓋骨脱臼を認めた（図3）。手術は初めに左右第4-5乳腺を含めた皮膚を切除し，右側鼠径ヘルニアを整復した。続いて腹部正中切開にて開腹し，左側鼠径ヘルニアへの空腸の嵌頓を確認した。ヘルニア孔に進入した腸管の腹腔内側を電気シーリング装置にてシール切離後，左側ヘルニア嚢を切開し壊死した腸管を牽引して摘出し，ヘルニア孔を縫合閉鎖した。その後電気シーリング装置にて卵巣子宮摘出術を実施した。腹腔内の空腸切離端はトリミング後に端々吻合し，腹腔洗浄後，常法にて閉腹した（図4）。閉腹後に右側大腿部皮下腫瘤の切除を実施した。病理組織学的検査は両側卵巣は顆粒膜細胞腫，子宮は嚢胞状子宮内膜過形成，乳腺は複合乳腺腫，乳管内乳頭状腺腫，切除した腸管は出血壊死，皮下腫瘤は毛包上皮腫であった（図5）。

◎術後経過

手術時間は78分，麻酔時間は131分であった。術後4日より食欲出現し，その後の経過はしばらく貧血が認められたがおおむね良好であった。最終来院日の術後38日には貧血も改善しており一般状態は良好であった。なお，陰部腫瘤に関しては大きさに変化はなかった。

【考察】

本症例は身体検査時に腹部膨満，乳線腫瘤，陰部腫瘤を認め，卵巣子宮の疾患が疑われたが，吐血が主訴であり症状と一致しないため消化器疾患との鑑別が必要であった。実際に鼠径部付近の乳線腫瘤と思われていた病変は超音波検査にて腸管が嵌頓した鼠径ヘルニアと判明し，これが吐血の原因と思われた。卵巣腫瘍が大きくなり腹腔内を圧迫したこと，よく吠える性格であったことから嵌頓ヘルニアを起こしたと思われる。嵌頓ヘルニア整復時に電気シーリング装置にて腹腔内側で腸切離を行ったが，再灌流障害を防ぐとともにヘルニア孔を拡張することなく壊死した腸管を容易に引き抜くことができ，術野の汚染を防ぐのにも効果的と思われた。

表1　初診時の血液学的検査

		Normal			Normal
•RBC(×10⁶/μL)	6.05	(5.50-8.50)	•WBC(/μL)	16240	(6000-17000)
•Hb(g/dL)	14.8	(12-18)	Seg-N	13990	(3000-11500)
•PCV(%)	44	(37-55)	Lym	1300	(1000-4800)
•MCV(fL)	67	(60-77)	Mon	860	(150-1350)
•MCH(pg)	24.5	(19.5-24.5)	Eos	90	(100-750)
•MCHC(g/dL)	36.4	(32-36)	Baso	0	(0 - 50)
•RDW-CV(%)	13.7	(12-16)	•Plat(×10³/μL)	563	(200-500)
•Reti(×10³/μL)	50	(0-80)	•PT(sec)	11.5	(8-12)
•Icterus Index	2	(＜6)	•APTT(sec)	16.8	(14-19)

表2　初診時の血液化学検査

		Normal			Normal
•TP (g/dL)	6.4	(5.4-7.1)	•BUN (mg/dL)	20.8	(10-20)
•Alb (g/dL)	3.6	(2.8-4.0)	•Cre (mg/dL)	0.32	(0.5-1.5)
•TBil (mg/dL)	0.1	(0.1-0.6)	•Ca (mg/dL)	9.0	(8.8-11.2)
•AST (U/L)	21	(10-50)	•Na (mmol/L)	152.0	(135-152)
•ALT (U/L)	51	(15-70)	•K (mmol/L)	3.54	(3.5-5.0)
•ALP (U/L)	89	(20-150)	•Cl (mmol/L)	108.8	(95-115)
•Amylase(U/L)	501	(0-1400)	•pH	7.455	(7.34-7.46)
•Lipase(U/L)	83	(13-160)	•HCO₃ (mmol/L)	26.8	(20-29)
•NH₃ (ug/mL)	37	(0-50)	•CRP (mg/dL)	5.8	(＜1.0)
•TCho (mg/dL)	144	(100-265)	•T₄ (ug/dL)	1.41	(0.6-2.9)
•Glu (mg/dL)	90	(70-120)	•Free T₄ (pmol/L)	11.36	(7.85-23.78)
•CK (U/L)	59	(30-140)	•Cortisol (ug/dL)	4.39	(1.7-6.5)

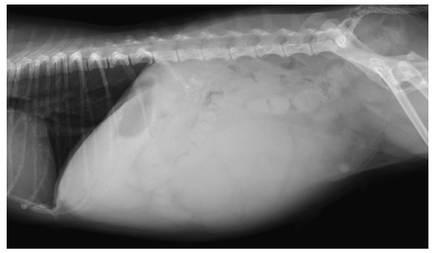

図1　初診時X線検査所見（RL像）

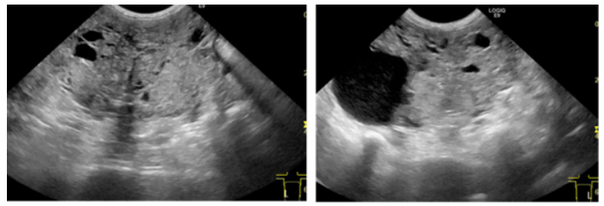

図2　超音波検査所見（左：左側卵巣，右：右側卵巣）

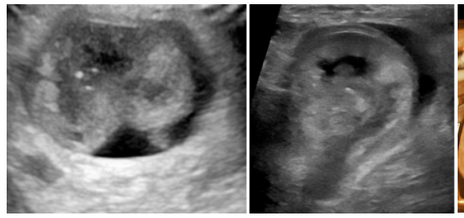

図2　超音波検査所見（左側鼠径部嵌頓ヘルニア）

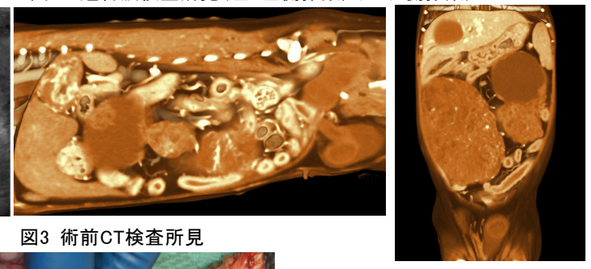

図3　術前CT検査所見

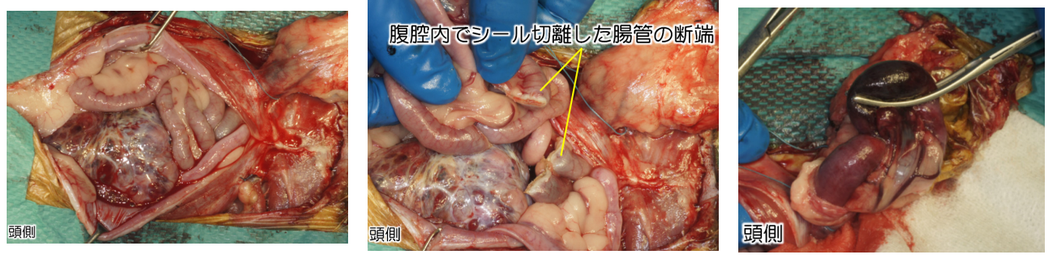

図4　手術時所見　　（腹腔側であらかじめシーリングして鼠径ヘルニア内の壊死小腸を牽引除去しているところ↑）

図5　摘出した卵巣子宮

切除した腸管

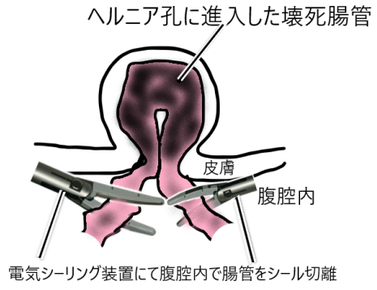

※図4　ヘルニア整復のシェーマ