左胃静脈奇静脈シャント整復3カ月後に食道裂孔ヘルニアを起こした犬の2例

○二村美沙紀，小出和欣，小出由紀子，二村侑希（倉敷マスカット通り動物病院/小出動物病院・岡山県）

食道裂孔ヘルニアは，食道裂孔を通じて腹腔内臓器の一部が胸腔側へ脱出する状態で，先天性と後天性がある。その様式には滑脱型食道裂孔ヘルニアと傍食道裂孔ヘルニアがあり，前者は胃食道逆流による食道炎や食道運動障害が起こるが，傍食道裂孔ヘルニアは無症状のこともある。犬と猫では滑脱型食道裂孔ヘルニアが多いとされている。治療は外科的治療で，食道裂孔縫縮術や腹部からの胃底皺壁形成術などが実施されている。

今回，左胃静脈奇静脈シャント整復術を実施し，その3カ月後に食道裂孔ヘルニアを起こした2例の犬を経験したのでその概要を報告する。

【症例1】

トイ・プードル，去勢雄，1歳3ヵ月齢。飼育時より間欠的な消化器症状を呈しており，他院での血液検査で低アルブミン血症(2.6g/dl)，高アンモニア血症，TBAの高値が認められ，肝疾患を疑い当院を紹介受診した。

◎初診検査所見

体重3.05kg（BCS2.5-3/5），体温38.7℃，心拍数72回/min。各種検査にて肝外性先天性門脈体循環シャント（cPSS)を疑い，CT検査にて左胃静脈奇静脈シャントを確認した。

◎治療および経過

第3病日に開腹術によるシャント血管の閉鎖術を実施した。シャント血管は胃の噴門部左背側に隣接して認められており，横隔膜食道裂孔部付近でシャント血管を分離し（図1），門脈造影検査や門脈圧をモニターしながら，完全結紮した。経過は良好であり，術後11日目に退院とした。

手術から3カ月後に定期健診予定であったが，再診日の早朝に散歩直後から腹部疼痛，頻回嘔吐を認め，かかりつけ病院を受診し，レントゲン検査で横隔膜ヘルニアを疑われ，同日（術後100日）に当院を受診した。

◎再診時検査所見および治療経過（術後100日）

体重3.2kg（BCS3/5），体温37.2℃，心拍数68回/min。腹部の緊張感と院内で嘔吐を認めた。胸部単純X-ray検査にて頚部食道にガス貯留が認められ，さらに胃が重度に拡張し，左肺後葉領域に重なってみられた。消化管ヨード造影検査ではガストログラフィン経口投与1時間後においても造影剤は食道内に造影剤がすべて停滞しており，胃内への造影剤流入は認められなかった（図2）。横隔膜ヘルニアまたは胃拡張胃捻転症候群を疑い，同日脱水を補正した後，ヘルニア整復術を実施した。全身麻酔下で実施した術前CT検査では，左側背側胸腔内へ胃が逸脱していた。腹部正中切開により開腹すると腹腔内に認められる胃はわずかな部分のみで，胃底部から胃体部のほとんどが胸腔内に逸脱していた。牽引して逸脱した胃を腹腔内に還納すると3カ月前にシャント血管を結紮した部位の噴門部左側の横隔膜部位に2.5cmのヘルニア孔が認められた。ヘルニア孔を閉鎖し胃の漿膜筋層と横隔膜を縫合固定した後に閉腹した（図3）。術後は経過良好であった。

【症例2】

M.ダックスフンド，去勢雄，3歳11カ月齢。てんかん発作，肝酵素上昇の精査のため紹介来院。

◎初診検査所見

体重6.8kg（BCS3.5/5），体温38.7℃，心拍数140回/min。各種検査にて肝外性cPSSを疑い，CT検査にて左胃静脈奇静脈シャントを確認した。

◎治療および経過

第4病日に開腹術によるシャント血管の閉鎖術を実施した（図4）。症例1と同様に完全結紮が可能であった。経過は良好であり，術後10日目に退院とした。

術後100日の朝えずいた後から元気が低下したとのことで来院。前日の夜に今までになく興奮し，家中を走り回ったとのこと。

◎再診時検査所見および治療経過（術後100日）

体重6.55kg（BCS3.5/5），体温38.6℃，心拍数150回/min。沈うつ状態で腹部緊張を認めた。胸部単純X-ray検査にて胃が重度に拡張し，左肺後葉領域に重なってみられた（図5）。横隔膜ヘルニア，胃拡張を疑い，まず経皮的胃穿刺により胃ガスを260mℓ抜去し入院下で点滴治療を実施。翌日には一般状態が改善し，消化管ヨード造影検査を実施し，ガストログラフィン経口投与15分後の検査では，左側背側胸腔内への胃の逸脱を認めた（図6）。同日全身麻酔下で実施した術前CT検査では，消化管ヨード造影検査同様に左側背側胸腔内へ胃が逸脱していた。腹部正中切開により開腹すると腹腔内に認められる胃はわずかな部分のみで，胃底部から胃体部のほとんどが胸腔内に逸脱していた。開胸も併用し，牽引して逸脱した胃を腹腔内に還納すると3カ月前にシャント血管を結紮した部位の噴門部左側の横隔膜部位に5cmのヘルニア孔が認められた。症例1と同様の術式に加えて，本症例は食道固定術も併用し閉腹した。術後は経過良好であった。

【考察】

今回の横隔膜ヘルニアは手術時所見より傍食道裂孔ヘルニアに相当すると思われる。食道裂孔ヘルニアが起こった要因としては，2症例ともによく吠えるなど腹圧が上昇する要素があったが，手術所見より胃静脈奇静脈シャントの血管分離の際に横隔膜の離断や食道裂孔の拡大がヘルニアの発症を容易にした可能性が考えられた。

当院での左胃静脈奇静脈シャント整復例は36例あるが，横隔膜ヘルニアを起こした例は，2症例のみである。今回の症例を通じて左胃静脈奇静脈シャントの整復術においてシャント血管分離の際に横隔膜や食道裂孔を剥離することで，まれではあるが術後に横隔膜ヘルニアを起こす危険性があることが示唆された。

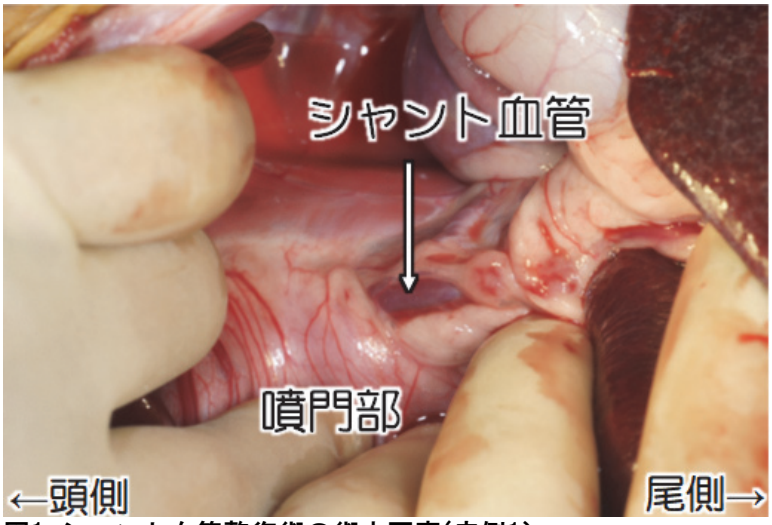

図1 シャント血管整復術の術中写真(症例1)

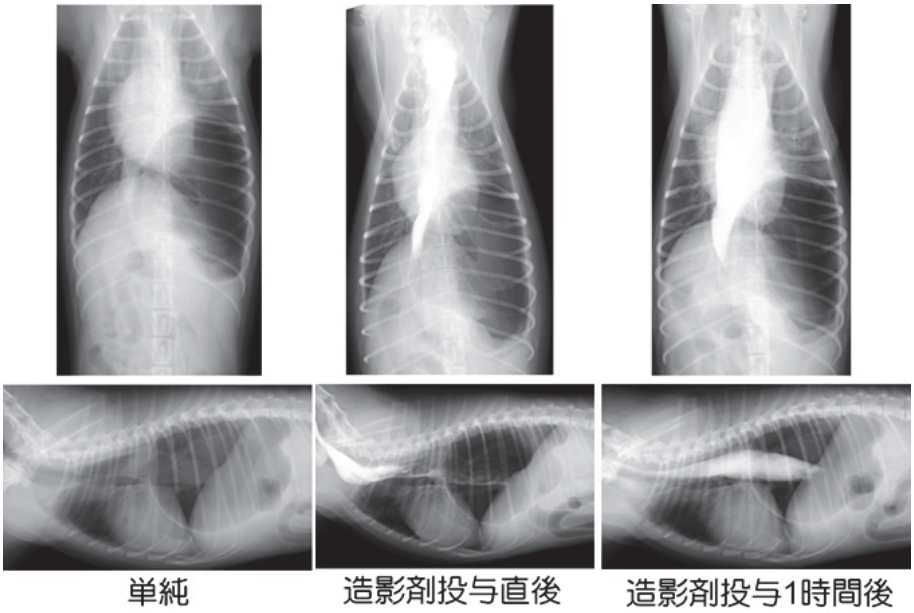

図2　再診時の単純・ヨード造影X-ray検査所見（症例1）

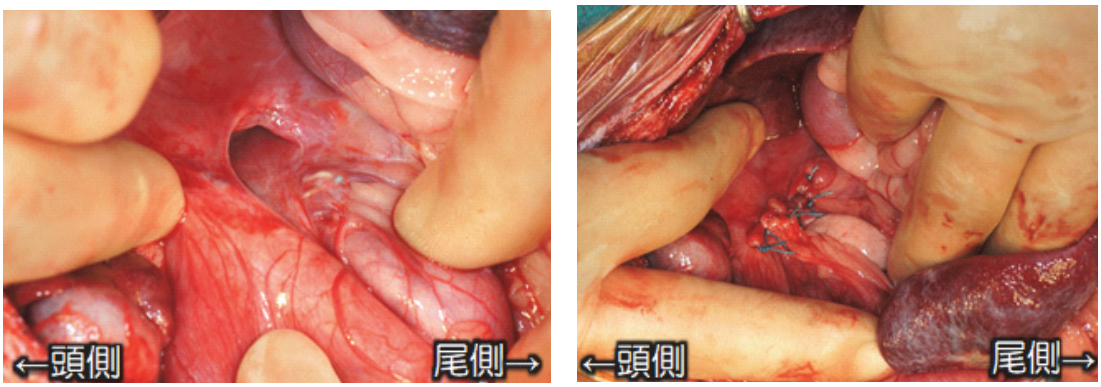

図3　症例1の再診時の術中写真（左からヘルニア孔・ヘルニア孔縫合後）

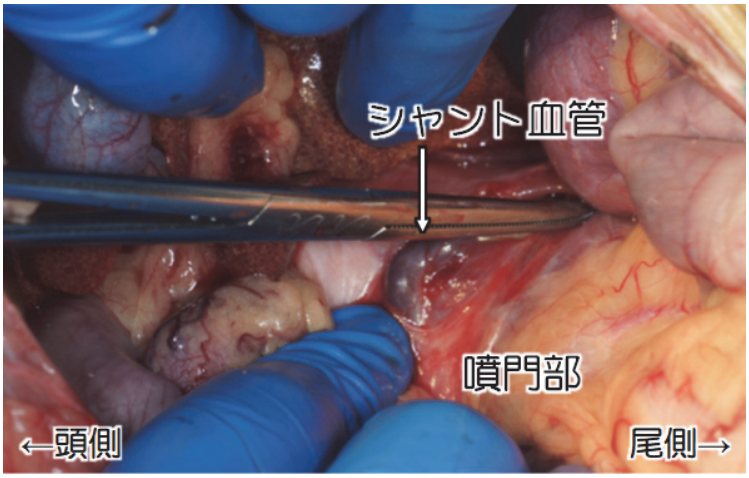

図4 シャント血管整復術の術中写真(症例2)

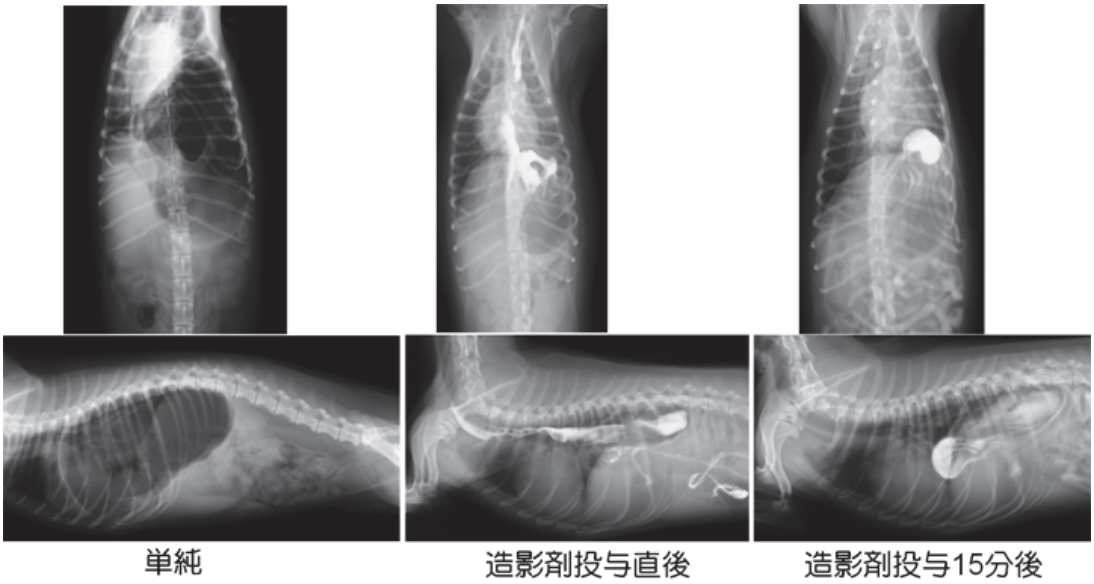

図5 再診時の単純・ヨード造影X-ray検査所見（症例2）

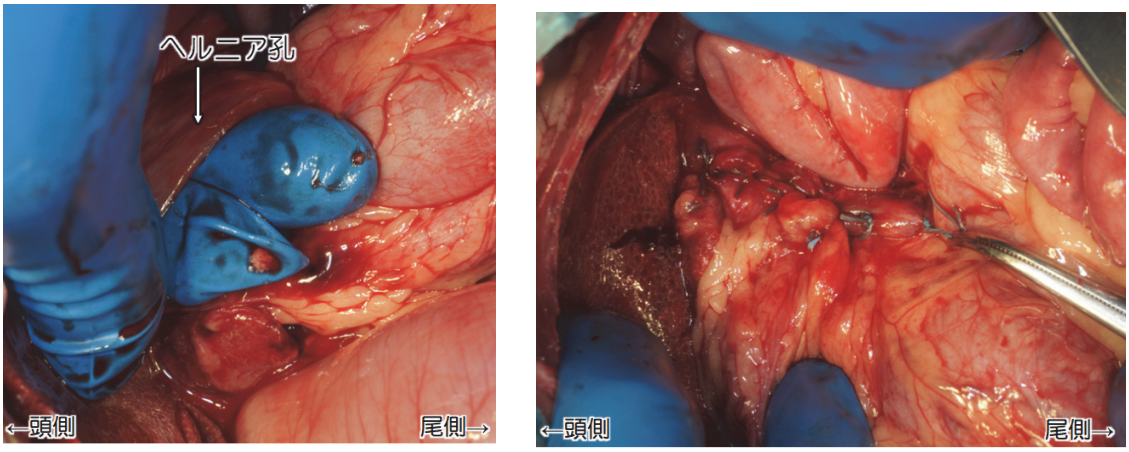

図6　症例2の再診時の術中写真（左からヘルニア孔・ヘルニア孔縫合後）